Michael H. Ross
Wojciech Pawlina

Seconda Edizione

Istologia

TESTO E ATLANTE

con elementi di Biologia cellulare e molecolare

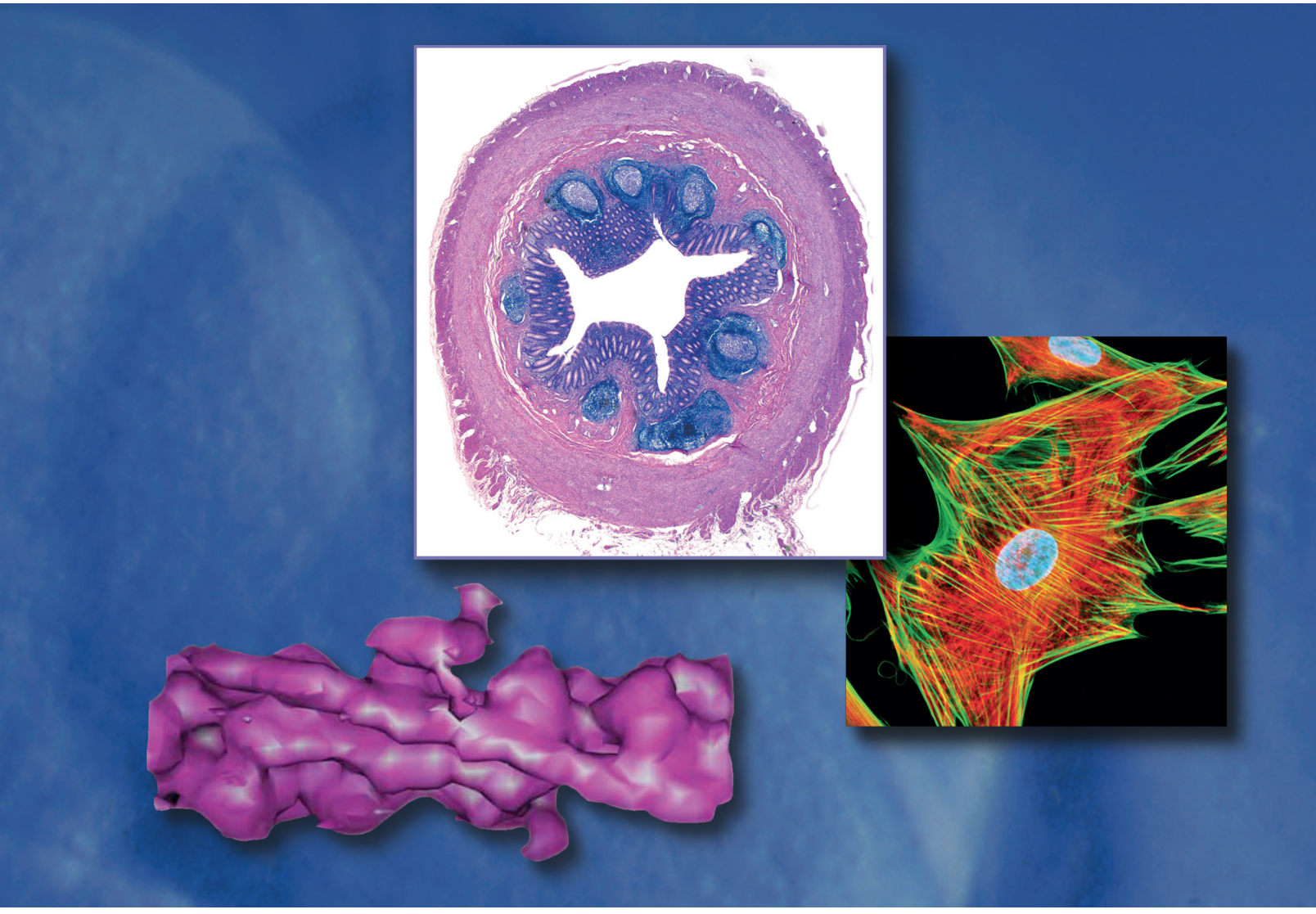

CASA EDITRICE AMBROSIANA

Istologia

Testo e atlante

con elementi di Biologia cellulare e molecolare

Seconda edizione italiana condotta sulla settima inglese

Michael H. Ross, PhD
Professor and Chairman Emeritus
Department of Anatomy and Cell Biology
University of Florida College of Medicine
Gainesville, Florida
(deceduto)

Wojciech Pawlina, MD, FAAA
Professor of Anatomy and Medical Education
Fellow of the American Association of Anatomists
Chair, Department of Anatomy
Department of Obstetrics and Gynecology
Director of Procedural Skills Laboratory
Mayo Clinic College of Medicine
Rochester, Minnesota

Edizione italiana a cura di:

Gigliola Sica
Istituto di Istologia ed Embriologia
Facoltà di Medicina e Chirurgia "A. Gemelli"
Università Cattolica del Sacro Cuore, Roma

Maria Giovanna Prat
Dipartimento di Scienze della Salute
Università degli Studi del Piemonte Orientale "A. Avogadro", Novara

Con la collaborazione di:

Paola Brun
Dipartimento di Medicina molecolare
Università degli Studi di Padova

Sirio Dupont
Dipartimento di Medicina molecolare
Università degli Studi di Padova

Antonia Follenzi
Dipartimento di Scienze della Salute
Università degli Studi del Piemonte Orientale
"A. Avogadro", Novara

Daniela Virgintino
Dipartimento di Scienze mediche di base,
neuroscienze e organi di senso
Università degli Studi "A. Moro", Bari

Casa Editrice Ambrosiana

Prefazione all'Edizione inglese

Questa edizione è dedicata a mia moglie, nonché collega e amica, Teresa Pawlina, che con amore, pazienza e tolleranza è stata approdo sicuro mentre lavoravo al manuale, e ai miei figli Conrad Pawlina e Stephanie Pawline Fixell, con il marito Ryan Fixell, per il loro contagioso entusiasmo.

Questa settima edizione del volume *Istologia. Testo e Atlante con elementi di Biologia molecolare e cellulare* continua la sua tradizione di testo-atlante di Istologia per studenti dei corsi di Medicina, Odontoiatria e Protesi dentaria e altre Scienze della Salute. Come nelle precedenti edizioni, questo volume è una combinazione testo-atlante, in cui la descrizione dei concetti relativi all'Istologia è supportata da un gran numero di disegni schematici, fotografie di cellule e tessuti, nonché immagini relative a vari quadri clinici. Inoltre, alla fine di ogni capitolo, è collocata una serie di tavole istologiche in grande formato, ben contrassegnate e dotate di legende che mettono in evidenza e riassumono gli elementi della microanatomia. Per questo motivo *Istologia. Testo e Atlante* rappresenta "due libri in uno".

Nella presente edizione sono state introdotte le seguenti e significative modifiche.

Alla fine di ogni capitolo è stata aggiunta la sezione "ABC di Istologia". Queste nuove sezioni contengono le informazioni essenziali per una rapida rassegna degli argomenti trattati nei vari capitoli, proposte sotto forma di elencazione in riquadri separati, e sono ideali per gli studenti che debbano affrontare esami scritti od orali. Esse sono di facile lettura e sono concepite per recuperare rapidamente i concetti e le nozioni fondamentali.

Tutte le figure del testo sono state controllate e aggiornate. Parecchi schemi e diagrammi di flusso sono stati ridisegnati. Più di un terzo di tutte le figure è stato sostituito da nuovi disegni per illustrare le più recenti interpretazioni dei meccanismi molecolari, cellulari e tessutali sulla base delle ultime scoperte in campo molecolare. Tutti i disegni sono stati realizzati secondo lo stesso stile grafico, con una gradevole gamma di colori. Parecchie rappresentazioni schematiche sono state associate a immagini ottenute al microscopio, un aspetto introdotto a partire dalla sesta edizione, molto apprezzato dai recensori, dagli studenti e dai docenti.

Sono stati aggiornati i contenuti di biologia molecolare e cellulare. Il materiale introdotto nella sesta edizione è stato aggiornato secondo i più recenti progressi nel campo della Biologia molecolare, cellulare, delle cellule staminali, dei marcatori cellulari e della trasduzione del segnale. La settima edizione si focalizza sui concetti fondamentali, in modo che gli studenti possano comprendere la materia nella sua totalità. Tenendo conto dei suggerimenti dei revisori, questa edizione integra le nuove informazioni derivanti dalla biologia cellulare con correlati clinici, che i lettori troveranno in blocchi di testo evidenziati all'inizio e alla fine da punte di freccia rosse o in singole cartelle dedicate. Per esempio, nell'ambito della trattazione del tessuto adiposo, il lettore può scoprire anche un argomento di biologia cellulare che riguarda la transdifferenziazione del tessuto adiposo bianco in tessuto adiposo bruno. È stata inoltre aggiunta una presentazione della microscopia virtuale, un nuovo approccio in uso nella maggior parte dei corsi di Istologia negli Stati Uniti.

Sono state introdotte alcune modifiche per rendere più facile la lettura del testo. Come nella precedente edizione, lo scopo di chi scrive è quello di fornire un accesso più rapido a concetti importanti e a informazioni essenziali. Le modifiche già introdotte nella sesta edizione – i termini in grassetto, le informazioni cliniche evidenziate nell'ambito del testo e la nuova grafica delle cartelle dedicate alle correlazioni cliniche – che erano state accolte tutte con grande entusiasmo dalla nuova generazione di studenti, sono state qui mantenute. I concetti importanti sono stati riformulati in frasi adottate come titoli. Le caratteristiche principali di cellule, tessuti e organi sono state sintetizzate in brevi frasi e formattate in elenchi puntati, chiaramente identificabili nel corpo del testo. Ogni cartella clinica contiene esami clinici aggiornati, con più illustrazioni e disegni, facilmente rintracciabili all'interno di ciascun capitolo e accattivanti dal punto di vista visivo, in modo da spingere il lettore a proseguire pagina dopo pagina.

Sono stati considerati anche altri aspetti. Sapendo che gli studenti sono incalzati dal tempo e che quando devono leggere centinaia di pagine di un manuale devono essere continuamente stimolati, abbiamo continuato a migliorare questo libro di testo sotto l'aspetto pedagogico, includendo:

- le sezioni "ABC di Istologia" alla fine di ogni capitolo;
- tabelle riassuntive, tra cui una tabella sulle caratteristiche degli organi linfatici;
- un maggior numero di cartelle dedicate alle Correlazioni cliniche e alle Considerazioni funzionali, contenenti informazioni cliniche relative ai sintomi, fotografie al microscopio ottico di tessuti od organi patologici, brevi descrizioni istopatologiche e l'indicazione del trattamento terapeutico delle specifiche malattie;
- tavole di atlante aggiornate e adeguatamente contrassegnate;
- nuove figure, illustrazioni e fotografie digitali, ad alta risoluzione, di immagini al microscopio, delle quali più di un terzo sono state rieditate per ottenere una maggiore chiarezza e messa a fuoco dei concetti;
- una nuova, chiara e accattivante grafica del testo per far risaltare illustrazioni e fotografie e rendere la consultazione più facile che in passato.

Come nella sesta edizione, tutte le modifiche sono state introdotte pensando agli studenti. Ci siamo sforzati di essere chiari e sintetici per aiutare gli studenti a comprendere l'Istologia, a familiarizzare con le informazioni più recenti e ad applicare le nuove conoscenze.

Wojciech Pawlina

Prefazione all'Edizione italiana

Abbiamo accettato con entusiasmo di dare il nostro contributo alla traduzione in lingua italiana della settima edizione del volume intitolato *Histology. A Text and Atlas with Correlated Cell and Molecular Biology* e di rivedere tutta l'opera. Infatti, la traduzione della quinta edizione, da noi curata, è stata accolta molto bene sia dagli studenti che dai docenti, in virtù della originale combinazione testo-atlante, dei numerosi riferimenti di biologia molecolare e cellulare, della iconografia di alta qualità e delle correlazioni funzionali e cliniche. Pertanto abbiamo ritenuto interessante collaborare all'allestimento di una edizione aggiornata come questa che presentiamo.

Nel redigerla abbiamo tenuto conto dei suggerimenti che ci sono stati dati proprio dagli studenti e dai docenti e abbiamo eliminato i refusi, le imprecisioni o i veri e propri errori presenti nel precedente lavoro.

Abbiamo prestato una grande attenzione alla fluidità del testo, che, pur essendo molto ricco, rimane di facile consultazione, anche perché sono state introdotte numerose novità. Al di là di una nuova e attraente veste grafica, sono stati inseriti diagrammi e tabelle completamente ridisegnati e di agevole lettura e sono state introdotte voci in grassetto per focalizzare l'attenzione sui termini importanti. Lungo il testo, punte di freccia rosse indicano l'inizio e la fine della trattazione di aspetti clinici correlati agli argomenti di biologia molecolare trattati. Alla fine di ogni capitolo è stato aggiunto un "ABC di Istologia", che ripropone in sintesi gli argomenti affrontati nel testo sottolineando i concetti più importanti e che può essere di grande utilità non solo nella preparazione di esami orali, ma anche nell'affrontare test scritti.

Per quanto riguarda l'iconografia del volume essa è stata rinnovata per dare rilievo ai più recenti progressi della biologia molecolare e nelle figure, frequentemente, sono state affiancate una rappresentazione grafica e un'immagine al microscopio ottico o elettronico.

Le cartelle relative agli aspetti funzionali e clinici contengono utili informazioni relative al quadro istopatologico, ai sintomi e al trattamento delle diverse malattie.

Le tavole di atlante, a conclusione dei capitoli, vedono la presenza di spiegazioni introduttive piuttosto dettagliate e presentano legende molto curate, fornendo agli studenti uno strumento prezioso che può migliorare l'apprendimento delle nozioni che vengono loro trasmesse durante le esercitazioni al microscopio che di solito accompagnano le lezioni frontali di Istologia.

Siamo certe che questo testo offra una visione assolutamente moderna dell'Istologia utile alla preparazione degli studenti dei Corsi di Laurea in Medicina e Chirurgia e di Odontoiatria e Protesi Dentaria, ma anche degli studenti del Corso di Laurea in Biotecnologie o dei Corsi di Laurea delle Professioni Sanitarie.

Ringraziamo infine tutti coloro che hanno collaborato alla realizzazione di questa edizione.

Maria Prat
Gigliola Sica

STRUMENTI DI LETTURA

All'inizio di ogni capitolo è stato riportato il **sommario dei paragrafi**, per fornire allo studente una visione d'insieme, utile per la preparazione dell'esame.

GENERALITÀ SUL SANGUE / 282
PLASMA / 283
ERITROCITI / 285
LEUCOCITI / 288
Neutrofili / 288
Eosinofili / 295
Basofili / 297
Linfociti / 298
Monociti / 300
PIASTRINE / 300
CONTA COMPLETA DEGLI ELEMENTI CORPUSCOLATI DEL SANGUE / 303
FORMAZIONE DELLE CELLULE DEL SANGUE (EMOPOIESI) / 304
Teoria monofiletica dell'emopoiesi / 306
Formazione degli eritrociti (eritropoiesi) / 307
Cinetica dell'eritropoiesi / 309
Formazione delle piastrine (trombopoiesi) / 310
Formazione dei granulociti (granulopoiesi) / 310
Cinetica della granulopoiesi / 311
Formazione dei monociti / 312
Formazione dei linfociti (linfopoiesi) / 313
MIDOLLO OSSEO / 313

Cartella 10.1 Correlazioni cliniche – Sistema dei gruppi sanguigni AB0 e Rh / 287
Cartella 10.2 Correlazioni cliniche – Emoglobina nei pazienti con diabete / 289
Cartella 10.3 Correlazioni cliniche – Disordini dell'emoglobina / 290
Cartella 10.4 Correlazioni cliniche – Malattie ereditarie dei neutrofili; granulomatosi cronica / 295
Cartella 10.5 Correlazioni cliniche – Degradazione dell'emoglobina e ittero / 296
Cartella 10.6 Correlazioni cliniche – Cellularità del midollo osseo / 315

Il testo è inframezzato da **Cartelle** che approfondiscono aspetti funzionali e clinici con informazioni relative ai sintomi, all'istopatologia e al trattamento delle malattie.

Cartella 11.4 Considerazioni funzionali – Confronto tra i tre tipi di tessuto muscolare

Il muscolo cardiaco condivide caratteristiche strutturali e funzionali con il muscolo scheletrico e quello liscio. Sia nel muscolo cardiaco che in quello striato gli elementi contrattili – i filamenti sottili e quelli spessi – sono organizzati nei sarcomeri circondati da REI e mitocondri. Sia le cellule muscolari cardiache che quelle lisce mantengono la loro individualità, sebbene entrambe siano in comunicazione funzionale con le cellule vicine tramite giunzioni comunicanti. Inoltre, le cellule muscolari cardiache e quelle lisce hanno una contrazione spontanea, che è regolata, ma non iniziata da uno stimolo del sistema nervoso autonomo o da uno stimolo ormonale. Entrambe hanno un nucleo localizzato centralmente e organelli perinucleari.

Queste caratteristiche comuni suggeriscono che il muscolo cardiaco possa essersi evoluto nella direzione di muscolo scheletrico a partire dal muscolo liscio dei sistemi circolatori primitivi. Nella tabella che segue si presenta una sintesi delle maggiori caratteristiche dei tre tipi muscolari.

	Scheletrico	Cardiaco	Liscio
Caratteristiche strutturali			
Cellula muscolare	Grande fibra allungata, diametro di 10-100 µm, lunghezza fino a 100 cm (m. sartorio)	Piccola cellula stretta, diametro di 10-15 µm, lunghezza di 80-100 µm	Breve cellula allungata fusiforme, diametro di 0,2-2 µm, lunghezza di 20-200 µm
Localizzazione	Muscoli striati scheletrici e viscerali (per esempio lingua, esofago, diaframma)	Cuore, vene cave superiore e inferiore, vene polmonari	Vasi, organi e visceri
Componenti del tessuto connettivo	Epimisio, perimisio, endomisio	Endomisio (tessuto connettivo subendocardico e subpericardico)	Endomisio, lamine e fasci
Fibra	Singola cellula muscolare scheletrica	Disposizione lineare ramificata di parecchie cellule muscolari cardiache	Singola cellula muscolare liscia
Striatura	Presente	Presente	Nessuna
Nucleo	Parecchi, periferici	Singolo, centrale, circondato da una regione iuxtanucleare	Singolo, centrale
Tubuli T	Presenti alla giunzione A-I (triade con due cisterne terminali), due tubuli T/sarcomero	Presenti a livello delle linee Z (diade con piccole cisterne terminali), un tubulo T/sarcomero; fibre di Purkinje con un minor numero di tubuli T	Nessuno, REI ben sviluppato, parecchie invaginazioni e vescicole simili a caveolae
Giunzioni cellula-cellula	Nessuna	Dischi intercalari che contengono: 1. fascia adhaerens 2. maculae adhaerentes (desmosomi) 3. giunzioni comunicanti	Giunzioni comunicanti (nexus)
Specializzazioni	REI ben sviluppato e tubuli T	Dischi intercalari	Corpi densi, caveolae, vescicole citoplasmatiche
Funzioni			
Tipo di innervazione	Volontaria	Involontaria	Involontaria
Innervazione efferente	Somatica	Autonoma	Autonoma
Tipo di contrazione	"Tutto o nulla" (fibre di tipo I e di tipo II)	"Tutto o nulla", ritmica (pacemaker, sistema di conduzione del cuore)	Contrazioni lente, parziali, ritmiche (pacemaker dello stomaco)
Regolazione della contrazione	Il legame del Ca^{2+} a TnC sposta la tropomiosina ed espone siti di legame per la miosina sui filamenti di actina	Il legame del Ca^{2+} a TnC sposta la tropomiosina ed espone siti di legame per la miosina sui filamenti di actina	Fosforilazione della catena leggera della miosina da parte della chinasi della catena leggera in presenza del complesso Ca^{2+}-calmodulina
Crescita e rigenerazione			
Mitosi	Assenti	Assenti (in condizioni normali)	Presenti
Risposta alla domanda	Ipertrofia	Ipertrofia	Ipertrofia e iperplasia
Rigenerazione	Limitata (cellule satelliti e cellule miogeniche dal midollo osseo)	Assente (in condizioni normali)	Presente

Abbreviazioni: REI, reticolo endoplasmatico liscio; *TnC*, troponina C.

Cartella 16.4 Correlazioni cliniche – Tumori delle ghiandole salivari

I **tumori delle ghiandole salivari** sono di solito a carico delle ghiandole salivari maggiori (parotide, sottomandibolare e sottolinguale); tuttavia si registra anche una piccola percentuale a carico delle ghiandole minori, localizzate all'interno della mucosa orale, palato, ugula, pavimento orale, lingua, faringe, laringe e seni paranasali. Approssimativamente l'80% dei tumori ghiandolari è benigno. La maggior parte di essi origina nella ghiandola parotide (■ Figura C16.4.1a). Il palato è il sito più comune dei tumori delle ghiandole salivari minori.

Il tumore benigno più frequente è l'**adenoma pleomorfo**, che rappresenta il 65% di tutti i tumori delle ghiandole salivari. Esso è caratterizzato da tessuto epiteliale contenente cellule duttali e mioepiteliali interconnesso ad aree che assomigliano alla sostanza fondamentale del tessuto connettivo (per esempio nella cartilagine), che viene prodotta dalle cellule mioepiteliali (■ Figura C16.4.1b). La maggior parte dei pazienti con tumori benigni presenta un rigonfiamento asintomatico della ghiandola interessata. A causa del coinvolgimento del nervo, sono stati riportati irrigidimento o debolezza dei muscoli innervati. Per esempio, in alcuni individui con tumori della parotide possono essere presenti paralisi dei muscoli facciali o dolore facciale persistente.

Il trattamento più comune è la rimozione chirurgica del tumore. Per i tumori della ghiandola parotide è spesso necessaria una parotidectomia totale (escissione della ghiandola parotide) e, quando il tumore è maligno, anche una radioterapia postoperatoria. Complicazioni del trattamento chirurgico dei tumori della ghiandola parotide comprendono disfunzione del nervo facciale e sindrome di Frey (nota anche come sudorazione gustatoria).

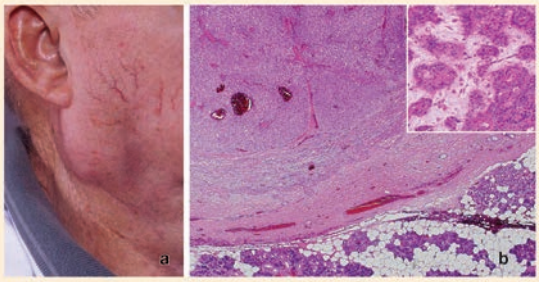

Figura C16.4.1 ■ Adenoma pleomorfo della ghiandola parotide. a. La fotografia mostra un paziente con una massa parotidea localizzata vicino all'angolo della mandibola. **b.** Questa foto al microscopio ottico a basso ingrandimento illustra le caratteristiche di un adenoma pleomorfo. (Per gentile concessione del Dr. Kerry D. Olsen.) Si noti che il tessuto parotideo normale (le zone basofile, *in basso*) è separato dalla capsula fibrosa di un nodulo che contiene tessuto simil-connettivo che assomiglia alla matrice extracellulare della cartilagine. 40×. **Inserto.** L'immagine a maggior ingrandimento mostra un nido di cellule cancerose separate da uno stroma eosinofilo più chiaro che assomiglia alla matrice extracellulare della cartilagine ialina. 200×. (Per gentile concessione del Dr. Joaquín J. García.)

migliorare la nostra comprensione dei meccanismi dell'**omeostasi energetica**. Nei modelli animali sperimentali l'aggiunta di una leptina ricombinante a topi *ob/ob* obesi, privi di leptina, ha causato una riduzione dell'assunzione di cibo e la perdita di circa il 30% del peso corporeo totale dopo due settimane di trattamento. ▶ A differenza dei topi mutanti, nella maggior parte dei soggetti umani obesi i livelli dell'mRNA della leptina nel tessuto adiposo, come pure i livelli di leptina nel siero, sono elevati. Questo dato è stato osservato in tutti i tipi di obesità, indipendentemente dal fatto che essa fosse causata da fattori genetici, da lesioni ipotalamiche o da un aumentato metabolismo. Per ragioni sconosciute gli adipociti di questi soggetti obesi sono resistenti all'azione della leptina e la somministrazione di leptina non riduce la quantità di tessuto adiposo. Al contrario, studi condotti su individui che hanno perso peso e su soggetti con **anoressia nervosa** hanno dimostrato una significativa riduzione dei livelli di mRNA per la leptina nel tessuto adiposo e dei livelli di leptina nel siero. Recenti risultati di tipo clinico indicano che la leptina molto probabilmente protegge l'organismo dalla perdita di peso in condizioni di mancanza di cibo. ◀

Anche l'**insulina**, ormone prodotto dal pancreas per la **regolazione dei livelli di glucosio nel sangue**, è coinvolta nel controllo del metabolismo del tessuto adiposo. Il suo effetto è quello di aumentare la conversione del glucosio nei trigliceridi della goccia lipidica da parte dell'adipocito. Così come la leptina, l'insulina **regola il peso corporeo** agendo sui centri nervosi che hanno sede nell'ipotalamo. ▶ Al contrario della leptina, l'insulina è necessaria per l'accumulo di tessuto adiposo. Attualmente lo sviluppo di farmaci contro l'obesità è concentrato sullo studio di sostanze che possano inibire i segnali inviati dall'insulina e dalla leptina nell'ipotalamo. ◀

Lungo il testo, brani marcati all'inizio e alla fine da punte di freccia rosse illustrano aspetti clinici degli argomenti di biologia cellulare trattati.

Alla fine di ogni capitolo un **"ABC di Istologia"** ripropone per punti i contenuti dei singoli paragrafi per un rapido ripasso degli argomenti trattati

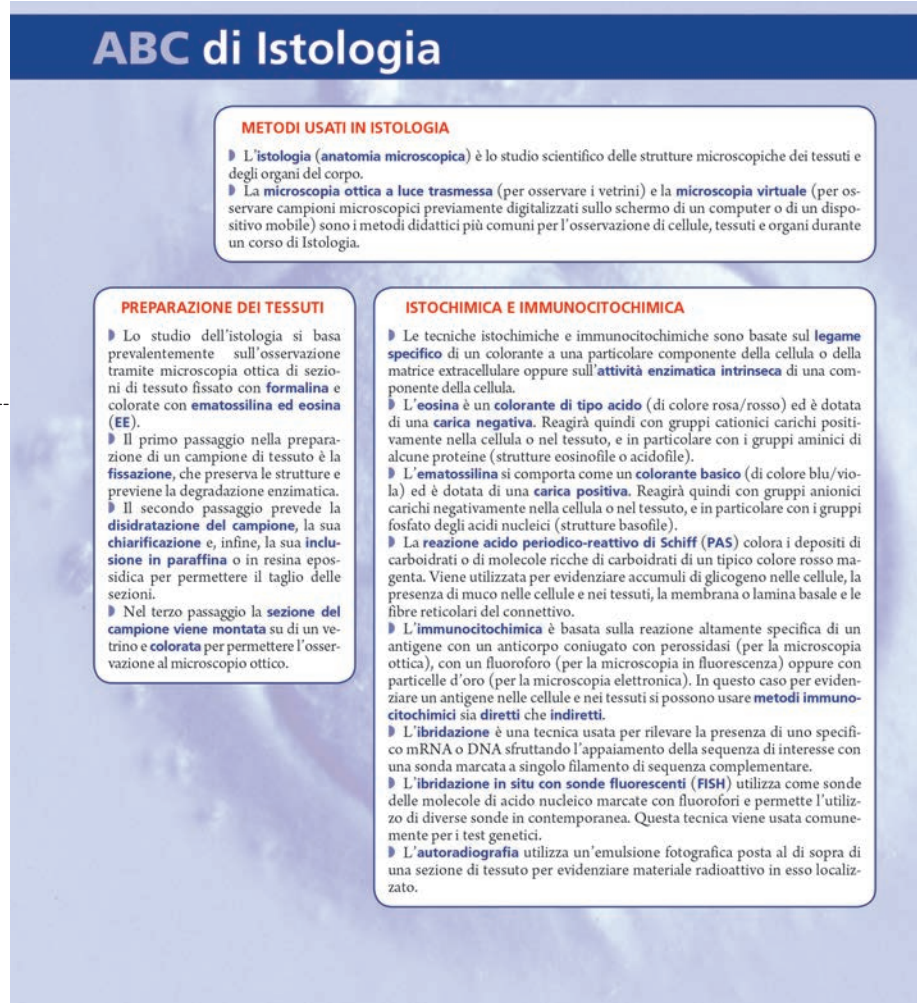

ABC di Istologia

METODI USATI IN ISTOLOGIA

- L'**istologia** (**anatomia microscopica**) è lo studio scientifico delle strutture microscopiche dei tessuti e degli organi del corpo.
- La **microscopia ottica a luce trasmessa** (per osservare i vetrini) e la **microscopia virtuale** (per osservare campioni microscopici previamente digitalizzati sullo schermo di un computer o di un dispositivo mobile) sono i metodi didattici più comuni per l'osservazione di cellule, tessuti e organi durante un corso di Istologia.

PREPARAZIONE DEI TESSUTI

- Lo studio dell'istologia si basa prevalentemente sull'osservazione tramite microscopia ottica di sezioni di tessuto fissato con **formalina** e colorate con **ematossilina ed eosina** (**EE**).
- Il primo passaggio nella preparazione di un campione di tessuto è la **fissazione**, che preserva le strutture e previene la degradazione enzimatica.
- Il secondo passaggio prevede la **disidratazione del campione**, la sua **chiarificazione** e, infine, la sua **inclusione in paraffina** o in resina epossidica per permettere il taglio delle sezioni.
- Nel terzo passaggio la **sezione del campione viene montata** su di un vetrino e **colorata** per permettere l'osservazione al microscopio ottico.

ISTOCHIMICA E IMMUNOCITOCHIMICA

- Le tecniche istochimiche e immunocitochimiche sono basate sul **legame specifico** di un colorante a una particolare componente della cellula o della matrice extracellulare oppure sull'**attività enzimatica intrinseca** di una componente della cellula.
- L'**eosina** è un **colorante di tipo acido** (di colore rosa/rosso) ed è dotata di una **carica negativa**. Reagirà quindi con gruppi cationici carichi positivamente nella cellula o nel tessuto, e in particolare con i gruppi aminici di alcune proteine (strutture eosinofile o acidofile).
- L'**ematossilina** si comporta come un **colorante basico** (di colore blu/viola) ed è dotata di una **carica positiva**. Reagirà quindi con gruppi anionici carichi negativamente nella cellula o nel tessuto, e in particolare con i gruppi fosfato degli acidi nucleici (strutture basofile).
- La **reazione acido periodico-reattivo di Schiff** (**PAS**) colora i depositi di carboidrati o di molecole ricche di carboidrati di un tipico colore rosso magenta. Viene utilizzata per evidenziare accumuli di glicogeno nelle cellule, la presenza di muco nelle cellule e nei tessuti, la membrana o lamina basale e le fibre reticolari del connettivo.
- L'**immunocitochimica** è basata sulla reazione altamente specifica di un antigene con un anticorpo coniugato con perossidasi (per la microscopia ottica), con un fluoroforo (per la microscopia in fluorescenza) oppure con particelle d'oro (per la microscopia elettronica). In questo caso per evidenziare un antigene nelle cellule e nei tessuti si possono usare **metodi immunocitochimici** sia **diretti** che **indiretti**.
- L'**ibridazione** è una tecnica usata per rilevare la presenza di uno specifico mRNA o DNA sfruttando l'appaiamento della sequenza di interesse con una sonda marcata a singolo filamento di sequenza complementare.
- L'**ibridazione in situ con sonde fluorescenti** (**FISH**) utilizza come sonde delle molecole di acido nucleico marcate con fluorofori e permette l'utilizzo di diverse sonde in contemporanea. Questa tecnica viene usata comunemente per i test genetici.
- L'**autoradiografia** utilizza un'emulsione fotografica posta al di sopra di una sezione di tessuto per evidenziare materiale radioattivo in esso localizzato.

L'apparato iconografico del volume è stato ampiamente rinnovato per dare illustrazione ai più recenti progressi nella ricerca in campo molecolare. Spesso vengono affiancati una rappresentazione grafica e un'immagine al microscopio ottico o elettronico

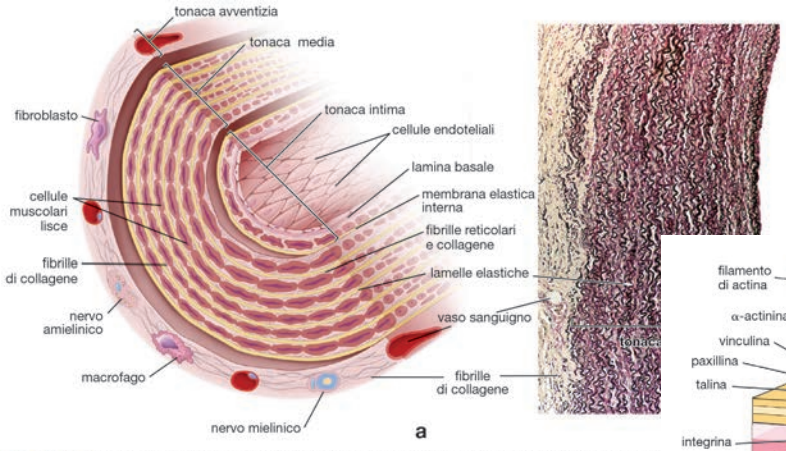

Figura 13.14 ■ Rappresentazione schematica e fotografia al microscopio ottico di un'arteria elastica. a. Lo sch di una tipica arteria elastica e delle sue componenti cellulari ed extracellulari. Si noti l'organizzazione delle cellule mus media e la distribuzione delle lamelle elastiche. La membrana elastica interna non è ben definita ed è affiancata da presenti nella tonaca media. **b.** Questa fotografia al microscopio ottico a basso ingrandimento mostra una sezione tra

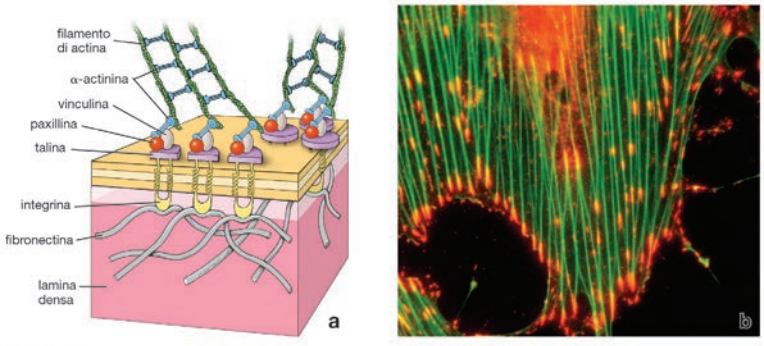

Figura 5.35 ■ Rappresentazione schematica e immagine al microscopio a fluorescenza della struttura molecolare di un'adesione focale. a. Diagramma che mostra l'organizzazione molecolare delle adesioni focali. Si notino la presenza e la disposizione di varie proteine che legano l'actina sul versante citoplasmatico. Queste proteine interagiscono con le integrine, proteine transmembrana il cui dominio extracellulare si lega alle proteine della matrice extracellulare (per esempio la fibronectina). **b.** Questa immagine, ottenuta con il microscopio a fluore-

Concludono quasi tutti i capitoli **tavole di atlante** accompagnate da introduzioni accurate e da legende molto puntuali

TAVOLA 56 Stomaco I

Istologicamente lo **stomaco** è diviso in tre regioni: il **cardias**, la zona più vicina all'esofago, che contiene le ghiandole cardiali che secernono soprattutto mucinogeno; il **piloro**, vicino allo sfintere gastrointestinale (pilorico), che contiene le ghiandole ploriche che secernono un mucinogeno simile a quello delle cellule mucose superficiali; e il **fondo**, il corpo o la parte più grande dello stomaco, che contiene le ghiandole fundiche (gastriche). Le ghiandole fundiche contengono le **cellule parietali** (**ossintiche**), cellule acidofile che secernono 0,16 N HCl, e le **cellule principali**, cellule basofile che contengono granuli secretori acidofili nel citoplasma apicale. I granuli contengono soprattutto pepsinogeno. In tutte le parti dello stomaco le ghiandole contengono **cellule enteroendocrine**.

Stomaco, uomo; EE

Come in altre parti del tratto gastrointestinale, la parete dello stomaco è composta da quattro strati: una mucosa (**Muc**), una sottomucosa (**SoM**), una muscolare propria (**MP**) e una sierosa. La **mucosa** è lo strato più interno e presenta tre regioni distinte (*frecce*). La regione più superficiale contiene le fossette gastriche; la regione intermedia contiene il colletto delle ghiandole, che tende a colorarsi con l'eosina; la parte più profonda della mucosa si colora più intensamente con l'ematossilina. Le diverse tipologie di cellule della porzione profonda della mucosa fundica (colorate con l'ematossilina) sono prese in considerazione nell'*immagine in basso*.

Le cellule delle tre regioni e le loro caratteristiche di colorazione sono presentate nella Tavola 57.

La superficie più interna dello stomaco vuoto presenta lunghe pieghe definite **rughee**. È qui mostrata una di queste pieghe in sezione trasversale. Essa è costituita da mucosa e sottomucosa (*asterischi*). Le rughe non sono pieghe permanenti: scompaiono quando la parete dello stomaco viene stirata, come nello stomaco completamente disteso. Sono evidenti anche **aree mammellate** (**M**), lievi protrusioni della mucosa simili a ciottoli. Le aree mammellate sono costituite da sola mucosa, senza sottomucosa.

La **sottomucosa** e la **muscolare propria** si colorano prevalentemente con l'eosina; la muscolare propria appare più scura. La muscolatura liscia della muscolare propria ha un aspetto omogeneo e uniformemente solido. Al contrario, la sottomucosa, essendo tessuto connettivo, può contenere aree con adipociti e contiene numerosi profili di **vasi sanguigni** (**VS**). La **sierosa** è così sottile da non essere visibile come uno strato discreto a questo piccolo ingrandimento.

Giunzione cardiofundica, stomaco, uomo; EE

Questa immagine e l'immagine sottostante mostrano la **giunzione cardiofundica** tra la regione cardiale e quella fundica dello stomaco. Questa giunzione può essere istologicamente identificata sulla base della struttura della mucosa. Le **fossette gastriche** (**F**), alcune delle quali si vedono aprirsi sulla superficie (*frecce*), sono simili in entrambe le regioni, ma le ghiandole sono differenti. Esse sono composte per la maggior parte da cellule muco-secernenti e da occasionali cellule enteroendocrine. Il confine tra le **ghiandole cardiali** (**GC**) e le **ghiandole fundiche** (**GF**) è segnato dalla *linea tratteggiata* in ciascuna immagine. È qui mostrato l'intero spessore della mucosa gastrica, come indicato dalla presenza della **muscularis mucosae** (**MM**) sotto le ghiandole fundiche. La muscularis mucosae sotto le ghiandole cardiali è oscurata da una grande infiltrazione di linfociti che forma un **nodulo linfatico** (**NL**).

Giunzione cardiofundica, stomaco, uomo; EE

Questa immagine fornisce un confronto tra le ghiandole cardiali e fundiche a un maggior ingrandimento. Le **ghiandole cardiali** (**GC**) sono costituite da cellule ghiandolari mucose disposte come un epitelio colonnare semplice; il nucleo si trova nella parte più basale della cellula ed è un po' appiattito. Il citoplasma appare come una rete pallida di materiale poco colorato. I **lumi** (**L**) delle ghiandole cardiali sono relativamente ampi. D'altra parte, le **ghiandole fundiche** (**GF**) (*a sinistra della linea tratteggiata*) sono piccole e il lume si vede facilmente solo in alcune sezioni occasionali delle ghiandole. Di conseguenza, la maggior parte delle ghiandole sembra essere un cordone di cellule. Poiché questa è una regione profonda della mucosa fundica, la maggior parte delle cellule è costituita da cellule principali.

La parte basale della cellula principale contiene il nucleo e un ampio ergastoplasma, e questo spiega la sua basofilia. Il citoplasma apicale, normalmente occupato da granuli secretori che sono stati persi durante la preparazione del tessuto, si colora poco. Intercalate alle cellule principali ci sono le **cellule parietali** (**P**). Queste cellule hanno generalmente un nucleo rotondo circondato da citoplasma eosinofilo. Tra le cellule della lamina propria ce ne sono alcune con pallidi nuclei allungati. Si tratta di **cellule muscolari lisce** (**ML**), che si estendono nella lamina propria dalla muscularis mucosae.

F, fossette gastriche
GC, ghiandole cardiali
GF, ghiandole fundiche
L, lume
M, aree mammellate
ML, cellule muscolari lisce
MM, muscularis mucosae
MP, muscolare propria
Muc, mucosa
NL, nodulo linfatico
P, cellule parietali
SoM, sottomucosa
VS, vasi sanguigni
asterischi, sottomucosa in una ruga
frecce: *immagine in alto a sinistra,* tre regioni colorate diversamente della mucosa fundica; *immagine in alto a destra,* aperture delle fossette gastriche
linea tratteggiata, confine tra ghiandole cardiali e fundiche

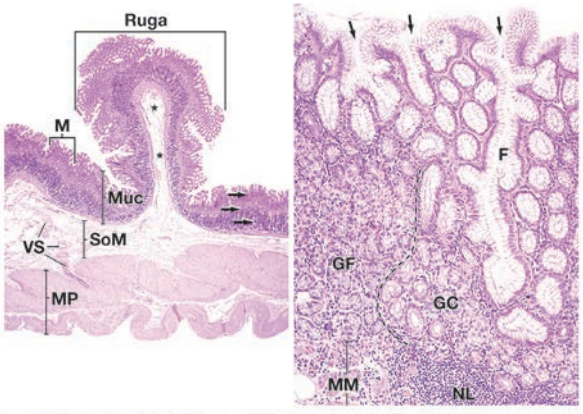

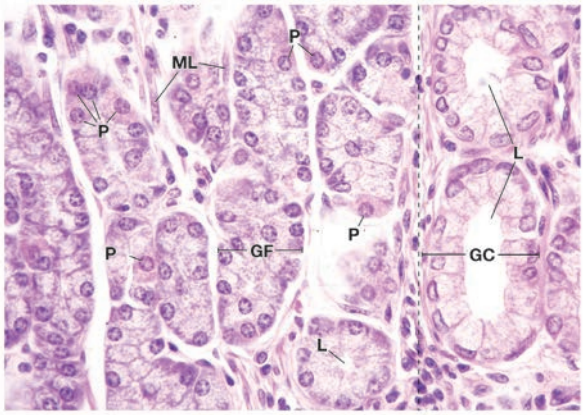

Indice generale

Prefazione all'Edizione inglese V
Prefazione all'Edizione italiana VI
Strumenti di lettura VII
Ringraziamenti X

1 Metodi 1

▼ **GENERALITÀ SUI METODI USATI IN ISTOLOGIA / 1**
▼ **PREPARAZIONE DEI TESSUTI / 2**
▼ **ISTOCHIMICA E IMMUNOCITOCHIMICA / 3**
▼ **MICROSCOPIA / 12**

Cartella 1.1 Correlazioni cliniche – Sezioni ottenute al criostato / 4
Cartella 1.2 Considerazioni funzionali – Microspettrofotometria abbinata alla reazione di Feulgen / 7
Cartella 1.3 Correlazioni cliniche – Uso degli anticorpi monoclonali in medicina / 9
Cartella 1.4 Considerazioni funzionali – Uso corretto del microscopio / 16

ABC di Istologia / 24

2 Citoplasma 26

▼ **GENERALITÀ SULLA CELLULA E SUL CITOPLASMA / 26**
▼ **ORGANELLI MEMBRANOSI / 29**
▼ **ORGANELLI NON MEMBRANOSI / 59**
▼ **INCLUSIONI / 74**
▼ **MATRICE CITOPLASMATICA / 75**

Cartella 2.1 Correlazioni cliniche – Patologie da accumulo lisosomiale / 46
Cartella 2.2 Correlazioni cliniche – Anomalie dei microtubuli e dei filamenti / 70
Cartella 2.3 Correlazioni cliniche – Duplicazione anomala dei centrioli e cancro / 74

ABC di Istologia / 76

3 Nucleo 78

▼ **GENERALITÀ SUL NUCLEO / 78**
▼ **COMPONENTI DEL NUCLEO / 78**
▼ **RINNOVAMENTO CELLULARE / 88**
▼ **CICLO CELLULARE / 88**
▼ **MORTE CELLULARE / 95**

Cartella 3.1 Correlazioni cliniche – Test citogenetici / 83
Cartella 3.2 Correlazioni cliniche – Regolazione del ciclo cellulare e cura del cancro / 85

ABC di Istologia / 100

4 Tessuti: definizione e classificazione 102

▼ **GENERALITÀ SUI TESSUTI / 102**
▼ **TESSUTO EPITELIALE / 103**
▼ **TESSUTO CONNETTIVO / 104**
▼ **TESSUTO MUSCOLARE / 104**
▼ **TESSUTO NERVOSO / 105**
▼ **ISTOGENESI DEI TESSUTI / 106**
▼ **COME IDENTIFICARE I TESSUTI / 108**

Cartella 4.1 Correlazioni cliniche – Teratomi ovarici / 108

ABC di Istologia 110

5 Tessuto epiteliale 111

▼ **GENERALITÀ SULLA STRUTTURA E SULLE FUNZIONI DEL TESSUTO EPITELIALE / 111**
▼ **CLASSIFICAZIONE DEGLI EPITELI / 112**
▼ **POLARITÀ CELLULARE / 113**
▼ **DOMINIO APICALE E SUE MODIFICAZIONI / 113**
▼ **DOMINIO LATERALE E SUE SPECIALIZZAZIONI NELL'ADESIONE TRA CELLULA E CELLULA / 126**
▼ **DOMINIO BASALE E SUE SPECIALIZZAZIONI NELL'ADESIONE CELLULA-MATRICE EXTRACELLULARE / 140**
▼ **GHIANDOLE / 151**
▼ **RINNOVAMENTO DELLE CELLULE EPITELIALI / 154**

Cartella 5.1 Correlazioni cliniche – Metaplasia epiteliale / 115
Cartella 5.2 Correlazioni cliniche – Discinesia ciliare primaria (sindrome delle ciglia immobili) / 124
Cartella 5.3 Correlazioni cliniche – Complessi giunzionali quali bersaglio di agenti patogeni / 131
Cartella 5.4 Considerazioni funzionali – Terminologia della membrana basale e della lamina basale / 142
Cartella 5.5 Considerazioni funzionali – Membrane mucose e sierose / 155

ABC di Istologia / 156

TAVOLA 1 Epiteli squamosi ed epiteli cubici semplici / 158
TAVOLA 2 Epiteli semplici ed epiteli stratificati / 160
TAVOLA 3 Epitelio stratificato e tessuti epiteliodi / 162

6 Tessuto connettivo 164

▼ **GENERALITÀ SUL TESSUTO CONNETTIVO / 164**
▼ **TESSUTO CONNETTIVO EMBRIONALE / 164**
▼ **TESSUTO CONNETTIVO PROPRIAMENTE DETTO / 166**
▼ **FIBRE DEL TESSUTO CONNETTIVO / 167**

▼ MATRICE EXTRACELLULARE / 178
▼ CELLULE DEL TESSUTO CONNETTIVO / 183

Cartella 6.1 Correlazioni cliniche – Collagenopatie / 176
Cartella 6.2 Correlazioni cliniche – Esposizione al sole e alterazioni molecolari nel fotoinvecchiamento cutaneo / 180
Cartella 6.3 Correlazioni cliniche – Ruolo dei miofibroblasti nella riparazione delle ferite / 189
Cartella 6.4 Considerazioni funzionali – Sistema dei fagociti mononucleati / 190
Cartella 6.5 Correlazioni cliniche – Ruolo dei mastociti e dei basofili nelle reazioni allergiche / 192

ABC di Istologia / 196

TAVOLA 4 Tessuto connettivo lasso e denso irregolare / 198
TAVOLA 5 Tessuto connettivo denso regolare, tendini e legamenti / 200
TAVOLA 6 Fibre elastiche e lamelle elastiche / 202

7 Tessuto cartilagineo 204

▼ GENERALITÀ SUL TESSUTO CARTILAGINEO / 204
▼ CARTILAGINE IALINA / 204
▼ CARTILAGINE ELASTICA / 210
▼ CARTILAGINE FIBROSA O FIBROCARTILAGINE / 211
▼ CONDROISTOGENESI E ACCRESCIMENTO DELLA CARTILAGINE / 212
▼ PROCESSI RIPARATIVI DELLA CARTILAGINE IALINA / 214

Cartella 7.1 Correlazioni cliniche – Osteoartrite / 205
Cartella 7.2 Correlazioni cliniche – Neoplasie maligne della cartilagine. Condrosarcomi / 213

ABC di Istologia / 215

TAVOLA 7 Cartilagine ialina / 216
TAVOLA 8 Cartilagine e sviluppo dello scheletro / 218
TAVOLA 9 Cartilagine elastica / 220
TAVOLA 10 Cartilagine fibrosa o fibrocartilagine / 222

8 Tessuto osseo 224

▼ GENERALITÀ SUL TESSUTO OSSEO / 224
▼ STRUTTURA GENERALE DELLE OSSA / 225
▼ TIPI DI TESSUTO OSSEO / 227
▼ CELLULE DEL TESSUTO OSSEO / 229
▼ FORMAZIONE DELL'OSSO / 239
▼ MINERALIZZAZIONE BIOLOGICA E VESCICOLE DELLA MATRICE / 248
▼ CENNI DI FISIOLOGIA DEL TESSUTO OSSEO / 250
▼ BIOLOGIA DEI PROCESSI RIPARATIVI DELL'OSSO / 251

Cartella 8.1 Correlazioni cliniche – Patologie articolari / 227
Cartella 8.2 Correlazioni cliniche – Osteoporosi / 248
Cartella 8.3 Correlazioni cliniche – Fattori nutrizionali nella formazione di osso / 250
Cartella 8.4 Considerazioni funzionali – Regolazione ormonale della crescita ossea / 250

ABC di Istologia / 254

TAVOLA 11 Osso, sezione per essiccamento / 256
TAVOLA 12 Tessuto osseo e osso / 258
TAVOLA 13 Formazione di osso endocondrale I / 260
TAVOLA 14 Formazione di osso endocondrale II / 262
TAVOLA 15 Formazione di osso intramembranoso / 264

9 Tessuto adiposo 266

▼ GENERALITÀ SUL TESSUTO ADIPOSO / 266
▼ TESSUTO ADIPOSO BIANCO / 266
▼ TESSUTO ADIPOSO BRUNO / 273
▼ TRANSDIFFERENZIAMENTO DEL TESSUTO ADIPOSO / 278

Cartella 9.1 Correlazioni cliniche – Obesità / 273
Cartella 9.2 Correlazioni cliniche – Tumori del tessuto adiposo / 275
Cartella 9.3 Correlazioni cliniche – PET e interferenza del tessuto adiposo bruno / 276

ABC di Istologia / 279

TAVOLA 16 Tessuto adiposo / 280

10 Sangue 282

▼ GENERALITÀ SUL SANGUE / 282
▼ PLASMA / 283
▼ ERITROCITI / 285
▼ LEUCOCITI / 288
▼ PIASTRINE / 300
▼ CONTA COMPLETA DEGLI ELEMENTI CORPUSCOLATI DEL SANGUE / 303
▼ FORMAZIONE DELLE CELLULE DEL SANGUE (EMOPOIESI) / 304
▼ MIDOLLO OSSEO / 313

Cartella 10.1 Correlazioni cliniche – Sistema dei gruppi sanguigni AB0 e Rh / 287
Cartella 10.2 Correlazioni cliniche – Emoglobina nei pazienti con diabete / 289
Cartella 10.3 Correlazioni cliniche – Disordini dell'emoglobina / 290
Cartella 10.4 Correlazioni cliniche – Malattie ereditarie dei neutrofili; granulomatosi cronica / 295
Cartella 10.5 Correlazioni cliniche – Degradazione dell'emoglobina e ittero / 296
Cartella 10.6 Correlazioni cliniche – Cellularità del midollo osseo / 315

ABC di Istologia / 316

TAVOLA 17 Eritrociti e granulociti / 318
TAVOLA 18 Agranulociti e midollo osseo / 320
TAVOLA 19 Eritropoiesi / 322
TAVOLA 20 Granulopoiesi / 324

11 Tessuto muscolare 326

▼ GENERALITÀ SUI MUSCOLI E CLASSIFICAZIONE / 326
▼ MUSCOLO SCHELETRICO / 327
▼ MUSCOLO CARDIACO / 345
▼ MUSCOLO LISCIO / 349

Cartella 11.1 Considerazioni funzionali – Metabolismo del muscolo e ischemia / 334
Cartella 11.2 Correlazioni cliniche – Distrofie muscolari – Distrofina e proteine associate alla distrofina / 337
Cartella 11.3 Correlazioni cliniche – Miastenia grave / 341
Cartella 11.4 Considerazioni funzionali – Confronto tra i tre tipi di tessuto muscolare / 355

ABC di Istologia / 356

TAVOLA 21 Muscolo scheletrico I / 358
TAVOLA 22 Muscolo scheletrico II e microscopia elettronica / 360
TAVOLA 23 Giunzione miotendinea / 362
TAVOLA 24 Muscolo cardiaco / 364
TAVOLA 25 Muscolo cardiaco, fibre di Purkinje / 366
TAVOLA 26 Muscolo liscio / 368

12 Tessuto nervoso 370

▼ GENERALITÀ SUL SISTEMA NERVOSO / 370
▼ COMPOSIZIONE DEL TESSUTO NERVOSO / 371
▼ NEURONE / 371
▼ CELLULE DI SOSTEGNO DEL SISTEMA NERVOSO: LA NEUROGLIA / 382
▼ ORIGINE DELLE CELLULE DEL TESSUTO NERVOSO / 393
▼ ORGANIZZAZIONE DEL SISTEMA NERVOSO PERIFERICO / 394
▼ ORGANIZZAZIONE DEL SISTEMA NERVOSO AUTONOMO / 396
▼ ORGANIZZAZIONE DEL SISTEMA NERVOSO CENTRALE / 400
▼ RISPOSTA DEI NEURONI AL DANNO / 404

Cartella 12.1 Correlazioni cliniche – Morbo di Parkinson / 376
Cartella 12.2 Correlazioni cliniche – Malattie demielinizzanti / 385
Cartella 12.3 Correlazioni cliniche – Gliosi reattiva: la formazione di cicatrici nel sistema nervoso centrale / 407

ABC di Istologia / 408

TAVOLA 27 Gangli simpatici e gangli delle radici / 410
TAVOLA 28 Nervo periferico / 412
TAVOLA 29 Cervello / 414
TAVOLA 30 Cervelletto / 416
TAVOLA 31 Midollo spinale / 418

13 Sistema cardiovascolare 420

▼ GENERALITÀ SUL SISTEMA CARDIOVASCOLARE / 420
▼ CUORE / 421
▼ CARATTERISTICHE GENERALI DI ARTERIE E VENE / 427
▼ ARTERIE / 435
▼ CAPILLARI / 440
▼ ANASTOMOSI ARTEROVENOSE / 443
▼ VENE / 443
▼ VASI SANGUIGNI ATIPICI / 446
▼ VASI LINFATICI / 449

Cartella 13.1 Correlazioni cliniche – Aterosclerosi / 430
Cartella 13.2 Correlazioni cliniche – Ipertensione / 434
Cartella 13.3 Correlazioni cliniche – Ischemia cardiaca / 448

ABC di Istologia / 450

TAVOLA 32 Cuore / 452
TAVOLA 33 Aorta / 454
TAVOLA 34 Arterie muscolari e vene di medio calibro / 456
TAVOLA 35 Arteriole, venule e vasi linfatici / 458

14 Sistema linfatico 460

▼ GENERALITÀ SUL SISTEMA LINFATICO / 460
▼ CELLULE DEL SISTEMA LINFATICO / 461
▼ TESSUTI E ORGANI LINFATICI / 473

Cartella 14.1 Considerazioni funzionali – Origine dei nomi "linfocito T" e "linfocito B" / 466
Cartella 14.2 Correlazioni cliniche – Reazioni di ipersensibilità / 467
Cartella 14.3 Correlazioni cliniche – Virus dell'immunodeficienza umana (HIV) e sindrome dell'immunodeficienza acquisita (AIDS) / 474
Cartella 14.4 Correlazioni cliniche – Linfoadenite reattiva (infiammatoria) / 483

ABC di Istologia / 492

TAVOLA 36 Tonsilla palatina / 494
TAVOLA 37 Linfonodo I / 496
TAVOLA 38 Linfonodo II / 498
TAVOLA 39 Milza I / 500
TAVOLA 40 Milza II / 502
TAVOLA 41 Timo / 504

15 Sistema tegumentario 506

▼ GENERALITÀ SUL SISTEMA TEGUMENTARIO / 506
▼ STRATI DELLA CUTE / 507
▼ CELLULE DELL'EPIDERMIDE / 510
▼ STRUTTURE DELLA CUTE / 517

Cartella 15.1 Correlazioni cliniche – Carcinomi di origine epidermica / 510
Cartella 15.2 Considerazioni funzionali – Colore della cute / 521
Cartella 15.3 Considerazioni funzionali – Crescita e caratteristiche del pelo / 523
Cartella 15.4 Considerazioni funzionali – Ruolo del sebo / 524
Cartella 15.5 Correlazioni cliniche – Sudorazione e malattie / 524
Cartella 15.6 Correlazioni cliniche – Riparazione delle ferite cutanee / 529

ABC di Istologia / 530

TAVOLA 42 Cute I / 532
TAVOLA 43 Cute II / 534
TAVOLA 44 Ghiandole sudoripare eccrine e apocrine / 536
TAVOLA 45 Ghiandole sudoripare e sebacee / 538
TAVOLA 46 Tegumento e recettori sensitivi / 540
TAVOLA 47 Follicoli piliferi e unghie / 542

16 Sistema digerente I – Cavità orale e strutture associate 544

▼ GENERALITÀ SUL SISTEMA DIGERENTE / 544
▼ CAVITÀ ORALE / 545
▼ LINGUA / 547
▼ DENTI E TESSUTI DI SOSTEGNO / 552
▼ GHIANDOLE SALIVARI / 564

Cartella 16.1 Correlazioni cliniche – Basi genetiche del gusto / 552
Cartella 16.2 Correlazioni cliniche – Classificazione della dentizione permanente (secondaria) e decidua (primaria) / 558
Cartella 16.3 Correlazioni cliniche – Carie dentale / 566
Cartella 16.4 Correlazioni cliniche – Tumori delle ghiandole salivari / 573

ABC di Istologia / 574

TAVOLA 48 Labbro e giunzione mucocutanea / 576
TAVOLA 49 Lingua I / 578
TAVOLA 50 Lingua II – Papille foliate e bottoni gustativi / 580
TAVOLA 51 Ghiandola sottomandibolare / 582
TAVOLA 52 Ghiandola parotide / 584
TAVOLA 53 Ghiandola sottolinguale / 586

17 Sistema digerente II – Esofago e tratto gastrointestinale 588

▼ GENERALITÀ SULL'ESOFAGO E SUL TRATTO GASTROINTESTINALE / 588
▼ ESOFAGO / 591
▼ STOMACO / 593
▼ INTESTINO TENUE / 605
▼ INTESTINO CRASSO / 617

Cartella 17.1 Correlazioni cliniche – Anemia perniciosa e ulcera peptica / 597
Cartella 17.2 Correlazioni cliniche – Sindrome di Zollinger-Ellison / 598
Cartella 17.3 Considerazioni funzionali – Sistema endocrino gastrointestinale / 600
Cartella 17.4 Considerazioni funzionali – Funzioni digestive e di assorbimento degli enterociti / 606
Cartella 17.5 Considerazioni funzionali – Funzioni immunitarie del canale alimentare / 613
Cartella 17.6 Correlazioni cliniche – Modello della distribuzione dei vasi linfatici e malattie dell'intestino crasso / 620
Cartella 17.7 Correlazioni cliniche – Cancro del colon-retto / 623

ABC di Istologia / 624

TAVOLA 54 Esofago / 626
TAVOLA 55 Esofago e stomaco, regione cardiale / 628
TAVOLA 56 Stomaco I / 630
TAVOLA 57 Stomaco II / 632
TAVOLA 58 Giunzione gastroduodenale / 634
TAVOLA 59 Duodeno / 636
TAVOLA 60 Digiuno / 638
TAVOLA 61 Ileo / 640
TAVOLA 62 Colon / 642
TAVOLA 63 Appendice / 644
TAVOLA 64 Canale anale / 646

18 Sistema digerente III – Fegato, cistifellea e pancreas 648

▼ FEGATO / 648
▼ CISTIFELLEA / 663
▼ PANCREAS / 666

Cartella 18.1 Correlazioni cliniche – Lipoproteine / 650
Cartella 18.2 Correlazioni cliniche – Insufficienza cardiaca congestizia e necrosi epatica / 656
Cartella 18.3 Correlazioni cliniche – Produzione di insulina e malattia di Alzheimer / 673
Cartella 18.4 Considerazioni funzionali – Sintesi dell'insulina, un esempio di modificazione post-traslazionale / 675

ABC di Istologia / 676

TAVOLA 65 Fegato I / 678
TAVOLA 66 Fegato II / 680
TAVOLA 67 Cistifellea / 682
TAVOLA 68 Pancreas / 684

19 Sistema respiratorio 686

▼ GENERALITÀ SUL SISTEMA RESPIRATORIO / 686
▼ CAVITÀ NASALI / 687
▼ FARINGE / 692
▼ LARINGE / 692
▼ TRACHEA / 693
▼ BRONCHI / 698
▼ BRONCHIOLI / 699
▼ ALVEOLI / 700
▼ CIRCOLAZIONE SANGUIGNA NEL POLMONE / 705
▼ VASI LINFATICI / 706
▼ NERVI / 706

Cartella 19.1 Correlazioni cliniche – Metaplasia squamosa nel tratto respiratorio / 694
Cartella 19.2 Correlazioni cliniche – Asma / 701
Cartella 19.3 Correlazioni cliniche – Fibrosi cistica / 708
Cartella 19.4 Correlazioni cliniche – Enfisema e polmonite / 709

ABC di Istologia / 710

TAVOLA 69 Mucosa olfattiva / 712
TAVOLA 70 Laringe / 714
TAVOLA 71 Trachea / 716
TAVOLA 72 Bronchiolo e vie di conduzione terminali / 718
TAVOLA 73 Bronchiolo terminale, bronchiolo respiratorio e alveolo / 720

20 Sistema urinario 722

▼ GENERALITÀ SUL SISTEMA URINARIO / 722
▼ STRUTTURA GENERALE DEL RENE / 723
▼ FUNZIONI DEL TUBULO RENALE / 739
▼ CELLULE INTERSTIZIALI / 745
▼ ISTOFISIOLOGIA DEL RENE / 745
▼ VASCOLARIZZAZIONE / 748
▼ VASI LINFATICI / 749
▼ INNERVAZIONE / 749
▼ URETERE, VESCICA URINARIA E URETRA / 749

Cartella 20.1 Considerazioni funzionali – Rene e vitamina D / 723
Cartella 20.2 Correlazioni cliniche – Glomerulonefrite indotta da anticorpi diretti contro la membrana basale del glomerulo. Sindrome di Goodpasture / 731
Cartella 20.3 Correlazioni cliniche – Il sistema renina-angiotensina-aldosterone e l'ipertensione / 737
Cartella 20.4 Correlazioni cliniche – Analisi dell'urina / 738
Cartella 20.5 Considerazioni funzionali – Struttura e funzione dei canali per l'acqua formati da acquaporine / 745
Cartella 20.6 Considerazioni funzionali – Regolazione delle funzioni del dotto collettore da parte dell'ormone antidiuretico / 746

ABC di Istologia / 754

TAVOLA 74 Rene I / 756
TAVOLA 75 Rene II / 758
TAVOLA 76 Rene III / 760
TAVOLA 77 Rene IV / 762
TAVOLA 78 Uretere / 764
TAVOLA 79 Vescica urinaria / 766

21 Sistema endocrino 768

▼ GENERALITÀ SUL SISTEMA ENDOCRINO / 768
▼ GHIANDOLA PITUITARIA (IPOFISI) / 772
▼ IPOTALAMO / 781
▼ GHIANDOLA PINEALE / 782
▼ GHIANDOLA TIROIDE / 783
▼ GHIANDOLE PARATIROIDI / 791
▼ GHIANDOLE SURRENALI / 792

Cartella 21.1 Considerazioni funzionali – Regolazione della secrezione ipofisaria / 772
Cartella 21.2 Correlazioni cliniche – Principi delle patologie endocrine / 780
Cartella 21.3 Correlazioni cliniche – Patologie associate alla secrezione della vasopressina (ADH) / 781
Cartella 21.4 Correlazioni cliniche – Disfunzioni della tiroide / 790
Cartella 21.5 Correlazioni cliniche – Cellule cromaffini e feocromocitoma / 798
Cartella 21.6 Considerazioni funzionali – Biosintesi degli ormoni surrenali / 801

ABC di Istologia / 802

TAVOLA 80 Ghiandola pituitaria I / 804
TAVOLA 81 Ghiandola pituitaria II / 806
TAVOLA 82 Ghiandola pineale / 808
TAVOLA 83 Ghiandole paratiroidi e tiroide / 810
TAVOLA 84 Ghiandola surrenale I / 812
TAVOLA 85 Ghiandola surrenale II / 814

22 Sistema riproduttivo maschile 816

▼ GENERALITÀ SUL SISTEMA RIPRODUTTIVO MASCHILE / 816
▼ TESTICOLO / 816
▼ SPERMATOGENESI / 823
▼ TUBULI SEMINIFERI / 829
▼ DOTTI INTRATESTICOLARI / 834
▼ DOTTI EXTRATESTICOLARI / 834
▼ GHIANDOLE SESSUALI ACCESSORIE / 839
▼ PROSTATA / 840
▼ SEME / 845
▼ PENE / 845

Cartella 22.1 Considerazioni funzionali – Regolazione ormonale della spermatogenesi / 823
Cartella 22.2 Correlazioni cliniche – Fattori che regolano la spermatogenesi / 824
Cartella 22.3 Correlazioni cliniche – Antigeni specifici dello spermatozoo e risposta immune / 834
Cartella 22.4 Correlazioni cliniche – Iperplasia prostatica benigna e cancro della prostata / 842
Cartella 22.5 Correlazioni cliniche – Meccanismo dell'erezione e disfunzione erettile / 845

ABC di Istologia / 848

TAVOLA 86 Testicolo I / 850
TAVOLA 87 Testicolo II / 852
TAVOLA 88 Duttuli efferenti ed epididimo / 854
TAVOLA 89 Funicolo spermatico e dotto deferente / 856
TAVOLA 90 Ghiandola prostatica / 858
TAVOLA 91 Vescichette seminali / 860

23 Sistema riproduttivo femminile 862

▼ GENERALITÀ SUL SISTEMA RIPRODUTTIVO FEMMINILE / 862
▼ OVAIO / 863
▼ TUBE UTERINE | 877
▼ UTERO / 879
▼ PLACENTA / 887
▼ VAGINA / 892
▼ GENITALI ESTERNI / 894
▼ GHIANDOLE MAMMARIE / 895

Cartella 23.1 Correlazioni cliniche – Sindrome dell'ovaio policistico / 870
Cartella 23.2 Correlazioni cliniche – Fecondazione in vitro / 876
Cartella 23.3 Considerazioni funzionali – Sintesi della regolazione ormonale del ciclo ovarico / 880

Cartella 23.4 Correlazioni cliniche – Destino della placenta matura alla nascita / 892
Cartella 23.5 Correlazioni cliniche – Strisci citologici vaginali o Pap test / 894
Cartella 23.6 Correlazioni cliniche – Cervice e infezioni da Papillomavirus umano / 901
Cartella 23.7 Considerazioni funzionali – Allattamento e sterilità / 902

ABC di Istologia / 903

TAVOLA 92 Ovaio I / 906
TAVOLA 93 Ovaio II / 908
TAVOLA 94 Corpo luteo / 910
TAVOLA 95 Tuba uterina (ovidotto) / 912
TAVOLA 96 Utero I / 914
TAVOLA 97 Utero II / 916
TAVOLA 98 Cervice / 918
TAVOLA 99 Placenta I / 920
TAVOLA 100 Placenta II / 922
TAVOLA 101 Vagina / 924
TAVOLA 102 Ghiandole mammarie non funzionanti / 926
TAVOLA 103 Ghiandole mammarie nella fase tardiva dello sviluppo e durante l'allattamento / 928

24 Occhio 930

▼ **GENERALITÀ SULL'OCCHIO / 930**
▼ **STRUTTURA GENERALE DELL'OCCHIO / 930**
▼ **STRUTTURA MICROSCOPICA DELL'OCCHIO / 934**

Cartella 24.1 Correlazioni cliniche – Glaucoma / 940
Cartella 24.2 Correlazioni cliniche – Distacco della retina / 941
Cartella 24.3 Correlazioni cliniche – Degenerazione maculare legata all'età / 942
Cartella 24.4 Correlazioni cliniche – Cecità ai colori / 946
Cartella 24.5 Correlazioni cliniche – Congiuntivite / 953

ABC di Istologia / 956

TAVOLA 104 Occhio I / 958
TAVOLA 105 Occhio II – Retina / 960
TAVOLA 106 Occhio III – Segmento anteriore / 962
TAVOLA 107 Occhio IV – Sclera, cornea e cristallino / 964

25 Orecchio 966

▼ **GENERALITÀ SULL'ORECCHIO / 966**
▼ **ORECCHIO ESTERNO / 966**
▼ **ORECCHIO MEDIO / 967**
▼ **ORECCHIO INTERNO / 971**

Cartella 25.1 Correlazioni cliniche – Otosclerosi / 973
Cartella 25.2 Correlazioni cliniche – Perdita dell'udito. Disfunzione vestibolare / 981
Cartella 25.3 Correlazioni cliniche – Vertigini / 985

ABC di Istologia / 986

TAVOLA 108 Orecchio / 988
TAVOLA 109 Canale cocleare e organo del Corti / 990

Indice analitico 993

1 Metodi

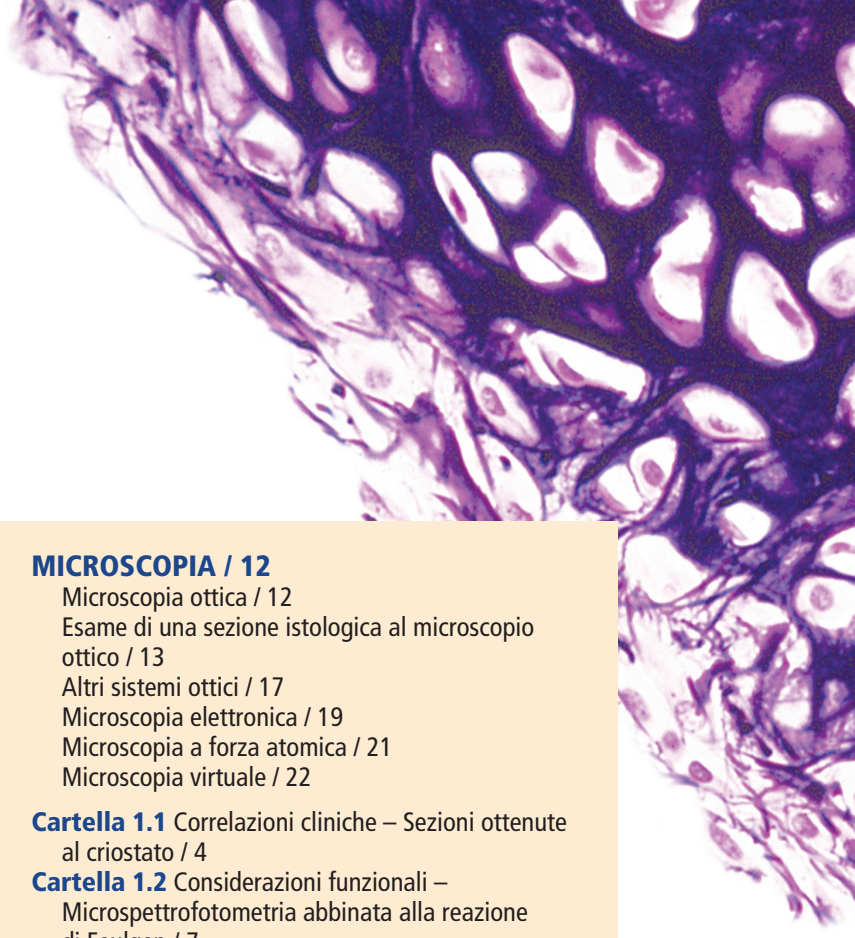

GENERALITÀ SUI METODI USATI IN ISTOLOGIA / 1

PREPARAZIONE DEI TESSUTI / 2
- Fissazione in formalina e colorazione con ematossilina ed eosina / 2
- Altri fissativi / 3
- Altre colorazioni / 3

ISTOCHIMICA E IMMUNOCITOCHIMICA / 3
- Composizione chimica dei campioni istologici / 4
- Basi chimiche delle colorazioni / 5
- Digestione enzimatica / 7
- Enzimoistochimica / 7
- Immunocitochimica / 8
- Tecniche di ibridazione / 11
- Autoradiografia / 12

MICROSCOPIA / 12
- Microscopia ottica / 12
- Esame di una sezione istologica al microscopio ottico / 13
- Altri sistemi ottici / 17
- Microscopia elettronica / 19
- Microscopia a forza atomica / 21
- Microscopia virtuale / 22

Cartella 1.1 Correlazioni cliniche – Sezioni ottenute al criostato / 4

Cartella 1.2 Considerazioni funzionali – Microspettrofotometria abbinata alla reazione di Feulgen / 7

Cartella 1.3 Correlazioni cliniche – Uso degli anticorpi monoclonali in medicina / 9

Cartella 1.4 Considerazioni funzionali – Uso corretto del microscopio ottico / 16

GENERALITÀ SUI METODI USATI IN ISTOLOGIA

L'obiettivo di un corso di Istologia è quello di portare lo studente a capire la microanatomia delle cellule, dei tessuti e degli organi e a correlare la struttura con la funzione

L'**istologia** (dal greco *histos*, tessuti e *logia*, scienza), anche chiamata **anatomia microscopica**, è lo studio scientifico delle strutture microscopiche di tessuti e organi del corpo. L'istologia moderna non è solo una scienza descrittiva, ma include anche numerosi aspetti di biologia cellulare e molecolare, che aiutano a descrivere l'organizzazione e la funzione della cellula. I metodi usati dall'istologo per studiare i tessuti e le cellule che li compongono sono estremamente diversificati. Gran parte dei contenuti di un corso di Istologia possono essere illustrati tramite l'uso della microscopia ottica a luce trasmessa. Oggigiorno gli studenti che frequentano un'esercitazione di istologia usano **microscopi a luce trasmessa** oppure, sempre più spesso, la **microscopia virtuale**, che rappresenta un metodo per visualizzare un preparato microscopico digitalizzato su uno schermo di computer o su un dispositivo mobile. In passato uno studio più approfondito della microanatomia dei tessuti richiedeva l'impiego del **microscopio elettronico**, sia **a trasmissione** (*transmission electron microscope*, **TEM**), sia a scansione (*scanning electron microscope*, **SEM**). Oggi il **microscopio a forza atomica** (*atomic force microscope*, **AFM**) può fornire immagini paragonabili a quelle ottenute tramite TEM o addirittura a più alta risoluzione. La microscopia elettronica e quella a forza atomica, che hanno un più elevato potere di risoluzione e forniscono un maggior ingrandimento, rappresentano spesso l'ultimo passaggio nell'acquisizione di dati derivanti dall'impiego di una vasta serie di tecniche ausiliarie di biologia cellulare e molecolare. Queste tecniche comprendono:

- l'istochimica e la citochimica;
- l'immunocitochimica e le tecniche di ibridazione in situ;
- l'autoradiografia;
- la coltura di cellule, tessuti e organi;
- la separazione e il frazionamento di cellule e organelli subcellulari tramite centrifugazione differenziale;
- altre tecniche specializzate di microscopia e microscopi particolari.

Lo studente potrebbe non sentire il bisogno di conoscere tali tecniche e procedure sperimentali perché non fanno parte della normale esperienza curricolare. Ciononostante, è importante capire come funzionano e quali sono le informazioni che ogni singola tecnica può fornire. Questo capitolo si propone di offrire una panoramica dei metodi che si possono impiegare per osservare i tessuti, delle informazioni che si possono ottenere a seconda del metodo impiegato e di come tali informazioni possano aiutare nello studio della struttura e della funzione di cellule, tessuti e organi.

Uno dei principali problemi che si presentano agli studenti in istologia, osservando un preparato istologico o una

 978-88-08-18431-3

Cartella 1.1 Correlazioni cliniche – Sezioni ottenute al criostato

Nella pratica clinica può essere necessario compiere una diagnosi in tempi molto ristretti basandosi sull'osservazione istologica di un tessuto; per esempio nel caso di una diagnosi intraoperatoria, quando cioè il responso dell'anatomopatologo decide le sorti di un intervento chirurgico in tempo reale. Esistono numerose indicazioni all'uso di queste valutazioni, che in genere richiedono la preparazione di una **sezione da materiale congelato.** Generalmente ciò accade quando il chirurgo opera un paziente per cui non è disponibile una diagnosi preoperatoria, oppure nel caso venga trovato qualcosa di inaspettato nel corso dell'intervento chirurgico. Altre volte questa tecnica viene usata per determinare se l'intera massa di tessuto patologico è stata rimossa e se i margini di resezione non contengono materiale patologico. Infine, è possibile usare le sezioni ottenute al criostato in combinazione con procedure diagnostiche come l'endoscopia o l'agoaspirato, per confermare rapidamente se il materiale ottenuto con la biopsia sarà utilizzabile per compiere ulteriori analisi più approfondite.

Le sezioni ottenibili al criostato richiedono tre passaggi:

- **congelamento del campione di tessuto**: piccoli pezzi di tessuto vengono congelati usando ghiaccio secco o tramite immersione in isopentano, a temperature intorno ai –50 °C, o mediante un frigorifero speciale ad alta efficienza. Il congelamento ha lo scopo di rendere il tessuto solido e sezionabile al microtomo;
- **sezionamento**: le sezioni vengono tagliate al criostato, che è un microtomo mantenuto in un comparto refrigerato. Il tessuto congelato è abbastanza consistente da permettere di tagliare sezioni tra i 5 e i 10 µm, che vengono montate su vetrini;
- **colorazione**: è comunque necessario colorare la sezione per contrastare i nuclei rispetto al resto del tessuto. Generalmente si usa EE, blu di metilene (■ Figura C1.1.1), oppure la reazione acido periodico-reattivo di Schiff (PAS).

L'intero processo di preparazione e valutazione del campione può durare anche solo 10 minuti. Il tempo totale richiesto per avere i risultati dipende largamente dal tempo necessario per trasportare il campione di tessuto dal blocco operatorio al laboratorio di anatomia patologica, dalla tecnica di colorazione impiegata e dall'esperienza del patologo. La diagnosi viene quindi comunicata direttamente al chirurgo in sala operatoria.

Figura C1.1.1 ■ Valutazione di un campione ottenuto durante un'operazione chirurgica tramite la tecnica della sezione al criostato. a. La foto mostra un campione, derivante dall'intestino di un paziente, sezionato dopo congelamento e colorato con blu di metilene. 160×. **b.** Parte del campione è stata fissata con formalina, inclusa in paraffina e processata per una normale colorazione con EE. L'analisi della sezione ha rivelato un tessuto non patologico e la diagnosi è stata confermata dalla sezione in EE. 180×. (Per gentile concessione del Dr. Daniel W. Visscher.)

Molte di queste procedure possono venire impiegate sia con il microscopio ottico che con il microscopio elettronico.

Prima di discutere della chimica delle colorazioni di routine e dei metodi istochimici e citochimici più comuni, è utile esaminare brevemente come sia composta una sezione di un campione fissato e incluso.

Composizione chimica dei campioni istologici

La composizione chimica di un tessuto pronto per la colorazione di routine è spesso notevolmente diversa da quella del tessuto vivo

Le componenti che rimangono dopo fissazione consistono per lo più di grandi molecole che non sono facilmente solubili, in particolare dopo trattamento con il fissativo. Sono queste molecole di grandi dimensioni, e in particolare quelle che reagiscono con altre grandi molecole a formare dei complessi macromolecolari, che vengono preservate in una sezione di tessuto. Esempi di questi complessi macromolecolari sono:

- **nucleoproteine**, formate dagli acidi nucleici legati alle proteine della cromatina;
- **strutture citoscheletriche intracellulari** e proteine associate;
- **proteine extracellulari**, che per loro natura costituiscono aggregati insolubili di grandi dimensioni, con formazione di legami covalenti tra i singoli elementi, come nel caso delle fibre collagene o delle fibre elastiche;

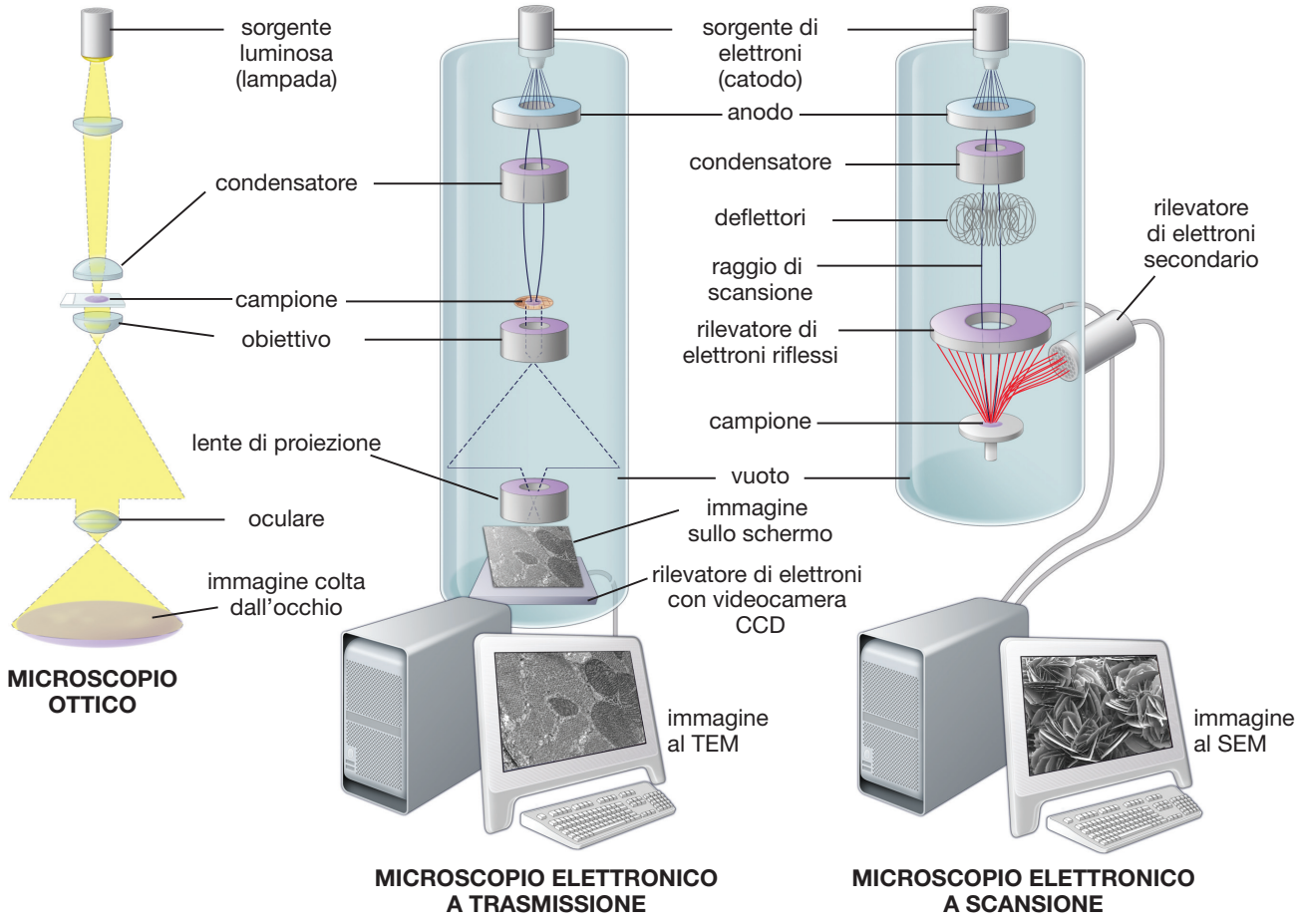

Figura 1.9 ■ Confronto schematico dei cammini ottici nei diversi tipi di microscopi. *A sinistra*, il microscopio ottico viene mostrato capovolto, per facilitare il confronto con gli altri microscopi. *Al centro*, il microscopio elettronico a trasmissione (TEM). *A destra*, il microscopio elettronico a scansione (SEM). In entrambi i microscopi elettronici i campioni vengono osservati in una condizione di vuoto spinto (pressione da 10^{-4} a 10^{-7} Pa).

interna appaiano differenti, anche se in realtà tutte le sezioni si riferiscono allo stesso oggetto. Anche nel caso di una struttura istologica, come un corpuscolo renale (formato da un glomerulo renale e dalla capsula di Bowman che lo avvolge), sezioni diverse, indicate da una linea tratteggiata, danno informazioni differenti. Spesso, se l'oggetto che si sta esaminando non è noto a priori o se non è noto il piano di sezione usato, è necessario osservare numerose sezioni seriali dello stesso campione per poter ricostruire la configurazione tridimensionale.

A ogni passaggio dell'allestimento si possono generare artefatti nei preparati istologici

La preparazione di una sezione istologica richiede una serie di passaggi che iniziano dalla raccolta del campione e finiscono nel momento in cui viene posto il coprioggetto sulla sezione colorata. Durante ogni passaggio è possibile che venga provocato un **artefatto** (un errore nel processo di preparazione). In generale, gli artefatti visibili nei vetrini sono legati alla metodologia, alla strumentazione e ai reagenti utilizzati nella preparazione. La scarsa purezza delle sostanze chimiche usate nel processo (fissativi, reagenti, coloranti), imperfezioni nell'esecuzione della metodologia (tempi troppo lunghi o troppo brevi di fissazione, disidratazione, inclusione, colorazione oppure mancanza di cura nel posizionare le sezioni sul vetrino portaoggetti e il coprioggetti) o una strumentazione impropria (per esempio un microtomo con una lama non affilata) sono tutti fattori che possono produrre artefatti nel preparato finale. È importante per gli studenti considerare che non tutti i preparati sono sempre perfetti e familiarizzare con gli artefatti più comuni osservabili nei preparati istologici.

Alle volte un artefatto è chiaramente identificabile, per esempio nel caso che il taglio della sezione causi lo scollamento di strutture altrimenti solidali: appare nella sezione uno spazio vuoto che nel tessuto non esiste. Altre volte un artefatto può rivelarsi meno evidente, come nel caso che il taglio trascini alcune cellule al di fuori della sede in cui naturalmente si trovano. Per distinguere un artefatto da una struttura reale bisogna che una data osservazione sia ripetibile in diversi preparati dello stesso tessuto, in modo da escludere un evento fortuito. In altri casi può essere anche utile cambiare il metodo di preparazione e osservazione del campione: quando si osserva un nervo, per esempio, l'aspetto degli avvolgimenti delle membrane delle cellule di Schwann attorno agli assoni delle fibre nervose è molto diverso se osservato in una sezione in paraffina oppure al microscopio elettronico [*N.d.T.*].

978-88-08-18431-3

Cartella 1.4 Considerazioni funzionali – Uso corretto del microscopio ottico

Questa breve introduzione all'uso del microscopio ottico è diretta agli studenti che lo utilizzeranno durante le esercitazioni per osservare i vari preparati istologici. Se sembrerà elementare, è solo perché la maggior parte degli utilizzatori non usa il microscopio al meglio. Infatti, nonostante gli ottimi microscopi oggi disponibili, vengono generalmente date poche istruzioni sul loro uso corretto.

Anche le ottiche della migliore qualità per funzionare devono essere perfettamente allineate con il fascio di luce che illumina il preparato e il fascio di luce che veicola l'immagine all'occhio.

Il **sistema di illuminazione** inventato da **August Köhler** è uno degli elementi determinanti per la buona qualità di un microscopio ottico ed è ormai incorporato in tutti i microscopi ottici in uso nei laboratori. Questo sistema di illuminazione permette di sfruttare appieno le potenzialità delle ottiche perché, grazie all'introduzione del condensatore, consente un'illuminazione omogenea del campione e in contemporanea un incremento del potere risolutivo. La ■ Figura C1.4.1 illustra il tipico cammino ottico compiuto dai due fasci di luce e i componenti di un moderno microscopio ottico.

I **passaggi di allineamento** necessari a ottenere una buona illuminazione di Köhler sono i seguenti:

- mettere a fuoco il campione;
- chiudere il diaframma di campo;
- mettere a fuoco il condensatore muovendolo verso l'alto o verso il basso finché il contorno del diaframma di campo non appaia perfettamente definito;
- centrare il diaframma di campo con il condensatore (il contorno del diaframma deve apparire equidistante dai limiti del campo visivo). A questo punto aprire il diaframma di campo finché la luce non copra l'intero campo visivo;
- rimuovere l'oculare e osservare la pupilla di uscita dell'obiettivo. È visibile come un campo illuminato circolare sulla lente superiore dell'obiettivo, il cui diametro è direttamente proporzionale all'apertura numerica dell'obiettivo stesso. Chiudendo il diaframma di apertura del condensatore, a un certo punto appare il suo contorno all'interno del campo illuminato. Per la maggior parte dei preparati, di norma, si regola il diaframma di apertura in modo che questo copra circa i due terzi dell'apertura dell'obiettivo. In questo modo si ottiene il miglior compromesso tra risoluzione e contrasto (il contrasto è semplicemente la differenza di intensità tra le aree chiare e scure del campione);
- rimettere l'oculare in sede.

Con questi cinque semplici passaggi l'immagine sarà la migliore ottenibile con le ottiche in dotazione al microscopio. Spiegheremo ora la ragione di questi passaggi.

Il diaframma di campo viene regolato per ottenere un'illuminazione che copra unicamente il campo osservato. Illuminare una zona più larga potrebbe causare dei fenomeni di riflessione della luce, che disturbano la visione e diminuiscono il contrasto.

La regolazione del diaframma del condensatore, ovvero l'apertura dell'illuminazione, è importante perché influenza la risoluzione con cui si riescono a osservare i dettagli.

Per la maggior parte delle applicazioni pratiche la **risoluzione** viene determinata tramite la formula:

$$d = \frac{\lambda}{NA_{obiettivo} + NA_{condensatore}}$$

dove:

- d è la distanza minima (in nm) a cui devono stare due oggetti per poter essere distinti l'uno dall'altro;
- λ è la lunghezza d'onda della luce usata (540 nm = verde);
- NA è l'apertura numerica, ovvero il seno del semiangolo di apertura dell'obiettivo, o del condensatore, moltiplicato

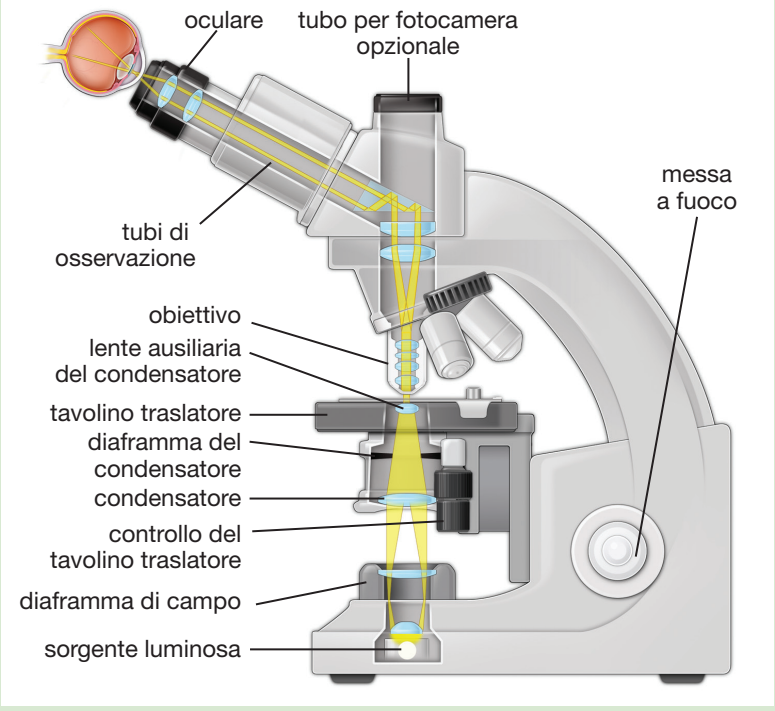

Figura C.1.4.1 ■ Struttura del microscopio ottico a luce trasmessa, mostrato in sezione per mettere in evidenza i suoi componenti e il cammino ottico compiuto dalla luce.

978-88-08-18431-3

ABC di Istologia

METODI USATI IN ISTOLOGIA

- L'**istologia** (**anatomia microscopica**) è lo studio scientifico delle strutture microscopiche dei tessuti e degli organi del corpo.
- La **microscopia ottica a luce trasmessa** (per osservare i vetrini) e la **microscopia virtuale** (per osservare campioni microscopici previamente digitalizzati sullo schermo di un computer o di un dispositivo mobile) sono i metodi didattici più comuni per l'osservazione di cellule, tessuti e organi durante un corso di Istologia.

PREPARAZIONE DEI TESSUTI

- Lo studio dell'istologia si basa prevalentemente sull'osservazione tramite microscopia ottica di sezioni di tessuto fissato con **formalina** e colorate con **ematossilina ed eosina** (**EE**).
- Il primo passaggio nella preparazione di un campione di tessuto è la **fissazione**, che preserva le strutture e previene la degradazione enzimatica.
- Il secondo passaggio prevede la **disidratazione del campione**, la sua **chiarificazione** e, infine, la sua **inclusione in paraffina** o in resina epossidica per permettere il taglio delle sezioni.
- Nel terzo passaggio la **sezione del campione viene montata** su di un vetrino e **colorata** per permettere l'osservazione al microscopio ottico.

ISTOCHIMICA E IMMUNOCITOCHIMICA

- Le tecniche istochimiche e immunocitochimiche sono basate sul **legame specifico** di un colorante a una particolare componente della cellula o della matrice extracellulare oppure sull'**attività enzimatica intrinseca** di una componente della cellula.
- L'**eosina** è un **colorante di tipo acido** (di colore rosa/rosso) ed è dotata di una **carica negativa**. Reagirà quindi con gruppi cationici carichi positivamente nella cellula o nel tessuto, e in particolare con i gruppi aminici di alcune proteine (strutture eosinofile o acidofile).
- L'**ematossilina** si comporta come un **colorante basico** (di colore blu/viola) ed è dotata di una **carica positiva**. Reagirà quindi con gruppi anionici carichi negativamente nella cellula o nel tessuto, e in particolare con i gruppi fosfato degli acidi nucleici (strutture basofile).
- La **reazione acido periodico-reattivo di Schiff** (**PAS**) colora i depositi di carboidrati o di molecole ricche di carboidrati di un tipico colore rosso magenta. Viene utilizzata per evidenziare accumuli di glicogeno nelle cellule, la presenza di muco nelle cellule e nei tessuti, la membrana o lamina basale e le fibre reticolari del connettivo.
- L'**immunocitochimica** è basata sulla reazione altamente specifica di un antigene con un anticorpo coniugato con perossidasi (per la microscopia ottica), con un fluoroforo (per la microscopia in fluorescenza) oppure con particelle d'oro (per la microscopia elettronica). In questo caso per evidenziare un antigene nelle cellule e nei tessuti si possono usare **metodi immunocitochimici** sia **diretti** che **indiretti**.
- L'**ibridazione** è una tecnica usata per rilevare la presenza di uno specifico mRNA o DNA sfruttando l'appaiamento della sequenza di interesse con una sonda marcata a singolo filamento di sequenza complementare.
- L'**ibridazione in situ con sonde fluorescenti** (**FISH**) utilizza come sonde delle molecole di acido nucleico marcate con fluorofori e permette l'utilizzo di diverse sonde in contemporanea. Questa tecnica viene usata comunemente per i test genetici.
- L'**autoradiografia** utilizza un'emulsione fotografica posta al di sopra di una sezione di tessuto per evidenziare materiale radioattivo in esso localizzato.

MICROSCOPIA

- La corretta interpretazione di un'immagine microscopica è molto importante perché gli organi sono tridimensionali, mentre le sezioni istologiche sono bidimensionali.
- Il **potere di risoluzione** è la capacità delle lenti o del sistema ottico di un microscopio di produrre immagini distinte di due oggetti molto ravvicinati. Il potere di risoluzione del **microscopio ottico in campo chiaro** (quello più usato da studenti e ricercatori) è di circa 0,2 μm.
- Oltre alla microscopia in campo chiaro, esistono altri tipi di microscopia ottica: la **microscopia in contrasto di fase**, la **microscopia in campo oscuro**, la **microscopia in fluorescenza**, la **microscopia confocale a scansione** e la **microscopia a luce ultravioletta**.
- I **microscopi elettronici a trasmissione** (**TEM**; potere di risoluzione teorico di 0,05 nm) si basano sull'interazione di un fascio di elettroni con un campione per produrre un'immagine.
- I passaggi di preparazione di un campione per l'osservazione al TEM sono simili a quelli per la microscopia ottica, a parte il fatto che richiedono particolari fissativi (glutaraldeide e tetrossido di osmio), mezzi di inclusione (resine plastiche o epossidiche) e coloranti (metalli pesanti).
- I **microscopi elettronici a scansione** (**SEM**; potere di risoluzione di 2,5 nm) si basano sulla riflessione o sulla emissione di elettroni dalla superficie del campione, che vengono raccolti da un rilevatore e processati per ottenere un'immagine tridimensionale della superficie del campione.
- I **microscopi a forza atomica** (**AFM**; potere di risoluzione di 50 pm) sono microscopi non ottici basati sull'uso di una punta sottilissima montata all'estremità di una microleva che viene trascinata sulla superficie di un campione come la puntina di un giradischi. I movimenti verso l'alto o verso il basso della punta vengono registrati e trasformati in un'immagine.

978-88-08-18431-3

Tabella 5.1 ■ Tipi di epitelio

Classificazione		Alcune localizzazioni tipiche	Funzioni principali
Squamoso semplice	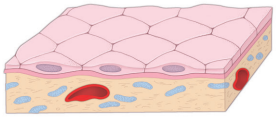	Sistema vascolare (endotelio) Cavità corporee (mesotelio) Capsula di Bowman (rene) Tratti respiratori del polmone	Scambio, barriera nel sistema nervoso centrale Scambio e lubrificazione
Cubico semplice	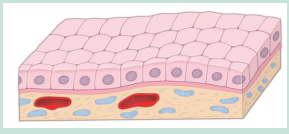	Piccoli dotti delle ghiandole esocrine Superficie dell'ovaio (epitelio germinativo) Tubuli renali Follicoli tiroidei	Assorbimento e conduzione Barriera Assorbimento e secrezione
Colonnare semplice	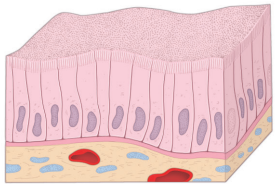	Intestino tenue e colon Rivestimento dello stomaco e ghiandole gastriche Cistifellea	Assorbimento e secrezione Secrezione Assorbimento
Pseudostratificato	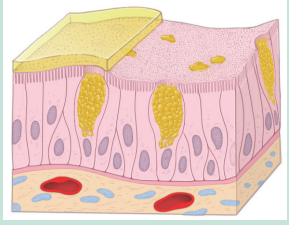	Trachea e albero bronchiale Dotto deferente Duttuli efferenti dell'epididimo	Secrezione e conduzione Assorbimento e conduzione
Squamoso stratificato	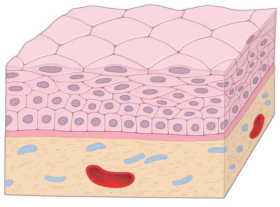	Epidermide Cavità orale ed esofago Vagina	Barriera e protezione
Cubico stratificato	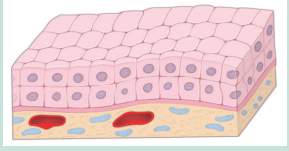	Dotti delle ghiandole sudoripare Grandi dotti delle ghiandole esocrine Giunzione anorettale	Barriera e conduzione
Colonnare stratificato	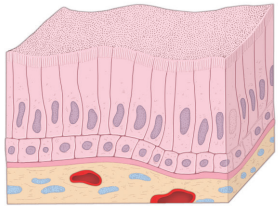	Grandi dotti delle ghiandole esocrine Giunzione anorettale	Barriera e conduzione
Urotelio (epitelio di transizione)	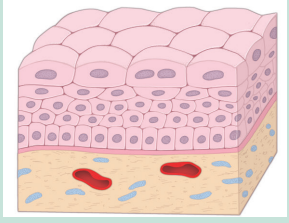	Calici renali Ureteri Vescica Uretra	Barriera, capacità di distendersi

 978-88-08-18431-3

TAVOLA 1 Epiteli squamosi ed epiteli cubici semplici

L'**epitelio** è formato da diversi tipi cellulari, ciascuno dei quali possiede caratteristiche funzionali specifiche. Le cellule che formano i vari epiteli sono disposte in stretta vicinanza le une alle altre e sono generalmente localizzate sulle superfici libere del corpo. Tali superfici includono l'esterno dell'organismo, la superficie esterna di molti organi interni e il rivestimento di cavità corporee, strutture tubulari e dotti.

L'epitelio viene classificato sulla base della forma e della disposizione delle cellule che contiene. Se le cellule formano un unico strato, costituiscono un **epitelio semplice**. Se invece sono presenti in più strati, formano un **epitelio stratificato**. Viene usato l'aggettivo **squamoso** o **piatto** se l'epitelio è formato da cellule che risultano essere più larghe che alte; **cubico** se l'altezza e la larghezza sono approssimativamente le stesse; **colonnare** o **cilindrico** se le cellule sono più alte che larghe.

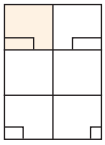

Epitelio squamoso semplice, mesovario umano; EE, 350×; inserto, 875×

Questa fotografia mostra l'epitelio di superficie del mesovario, ricoperto dal **mesotelio**, denominazione data all'**epitelio squamoso semplice** che riveste le cavità interne del corpo. Le **cellule mesoteliali** (**CM**) si riconoscono, a questo basso ingrandimento, dai loro nuclei. Al di sotto delle cellule mesoteliali si collocano un sottile strato di **tessuto connettivo** (**TC**) e delle **cellule adipose** (**A**). L'*inserto* contiene un ingrandimento dei **nuclei** (**N**) delle cellule mesoteliali.

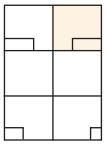

Epitelio squamoso semplice, mesentere, ratto; impregnazione argentica, 350×; inserto 700×

Questa immagine rappresenta un ingrandimento intermedio di un campione di mesentere montato a tutto spessore. Il mesentere è stato posizionato sul vetrino e preparato per l'osservazione al microscopio, mettendone a fuoco la superficie. Utilizzando questa metodica i confini delle **cellule mesoteliali** di superficie sono segnati da linee nere determinate dalla precipitazione dell'argento. Si noti che le cellule sono strettamente giustapposte l'una all'altra e che hanno una forma poligonale. L'*inserto* rivela alcune cellule mesoteliali, ciascuna delle quali mostra un **nucleo** (**N**) che ha un profilo rotondo od ovale. I nuclei, a causa della forma piatta delle cellule mesoteliali, appaiono a forma di disco, piuttosto che sferici.

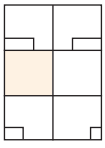

Epitelio squamoso semplice, rene, uomo; EE, 350×

Questa fotografia al microscopio ottico si riferisce a un corpuscolo renale. La parete del corpuscolo, nota come **strato parietale della capsula di Bowman**, è una struttura sferica formata da un **epitelio squamoso semplice** (**ESS**). L'interno del corpuscolo contiene un gomitolo di capillari attraverso il quale si effettua la filtrazione del sangue verso lo **spazio urinifero** (**SU**) e quindi verso il **tubulo convoluto** o **contorto prossimale** (**TCP**). I nuclei delle **cellule piatte** che formano la capsula di Bowman sono ovoidali e sembrano protrudere leggermente nello spazio urinifero. La superficie libera dell'epitelio è rivolta verso tale spazio, mentre la porzione basale delle cellule si adagia su di uno strato di **tessuto connettivo** (**TC**).

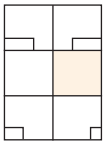

Epitelio cubico semplice, pancreas, uomo; EE, 700×

Questa immagine mostra due **dotti pancreatici** (**DP**) rivestiti da un **epitelio cubico semplice**. I **nuclei** (**N**) delle cellule duttali tendono a essere sferici, una caratteristica che appare in accordo con la forma cubica delle cellule. La superficie libera delle cellule epiteliali è rivolta verso il lume del dotto e quella basale si appoggia su uno strato di **tessuto connettivo** (**TC**). Un esame attento della superficie libera delle cellule epiteliali rivela la presenza di alcune **barre terminali** (**BT**) situate tra le cellule adiacenti.

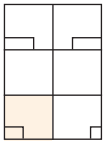

Epitelio cubico semplice, polmone, uomo; EE, 175×; inserto, 525×

Questa fotografia mostra l'epitelio dei bronchioli più piccoli del polmone. L'**epitelio cubico semplice** è formato da **cellule cubiche** (**CC**). L'*inserto* mostra un ingrandimento maggiore delle cellule cubiche (**CC**) dai nuclei sferici. Le cellule sono piccole e possiedono uno scarso citoplasma, pertanto i nuclei appaiono ravvicinati. La superficie libera delle cellule è rivolta verso il lume delle **vie aeree** (**VA**), mentre la superficie basale riposa sulla membrana basale e sul sottostante **tessuto connettivo** (**TC**).

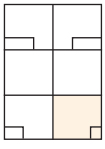

Epitelio cubico semplice, fegato, uomo; EE, 450×; inserto, 950×

Questa fotografia mostra **travate epatocitarie** (**E**) componenti il parenchima epatico. Le travate cellulari formate da un **epitelio cubico semplice** risultano separate le une dalle altre dai **sinusoidi** (**S**). L'*inserto* mostra un ingrandimento maggiore di una cellula epatica che mette in luce un aspetto insolito della superficie cellulare, in quanto in alcune cellule a tale livello sono presenti degli incavi. Laddove l'incavo di una cellula va a corrispondere con l'incavo della cellula adiacente, si delinea un minuscolo canale, il **canalicolo** (**C**), dove viene secreta la bile.

A, cellule adipose
BT, barra terminale
C, canalicolo
CC, cellule cubiche
CM, cellule mesoteliali
DP, dotti pancreatici
E, travate epatocitarie
ESS, epitelio squamoso semplice
N, nuclei
S, sinusoidi
SU, spazio urinifero
TC, tessuto connettivo
TCP, tubulo convoluto prossimale
VA, vie aeree

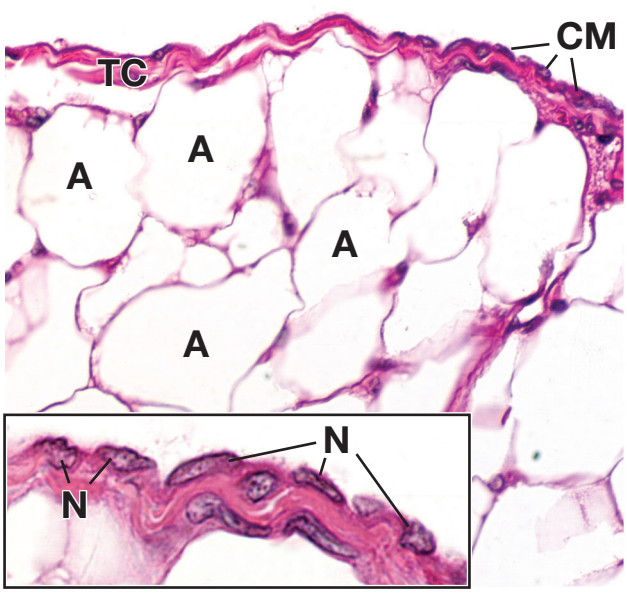
CM
TC
A
A
A
A
N
N

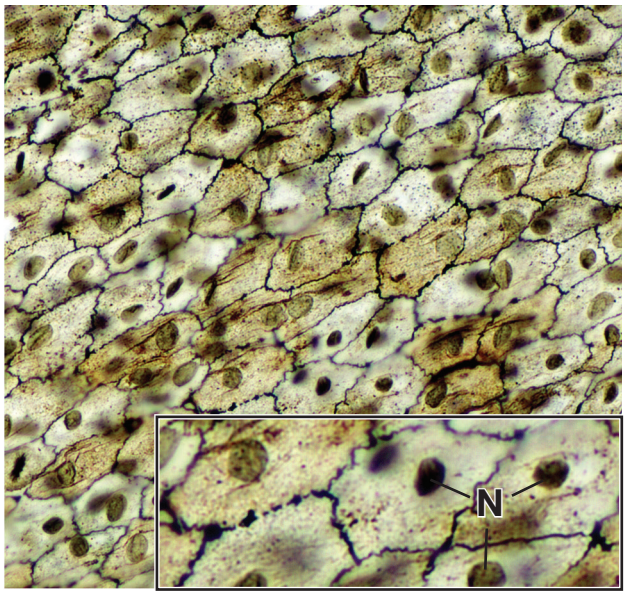
N

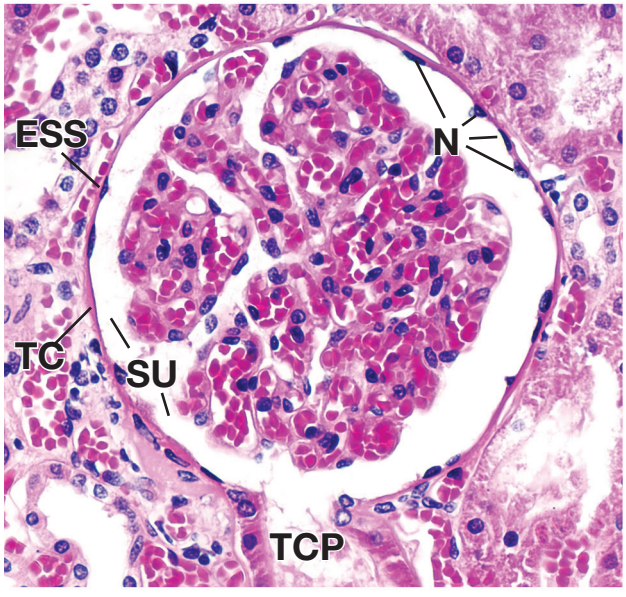
ESS
N
TC
SU
TCP

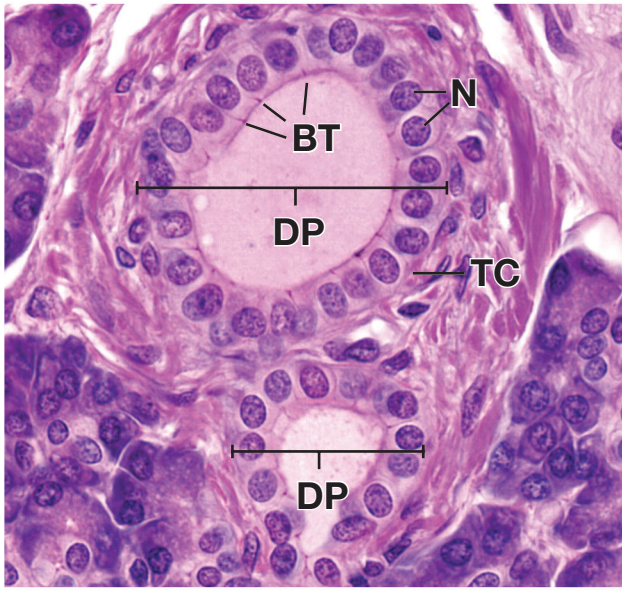
N
BT
DP
TC
DP

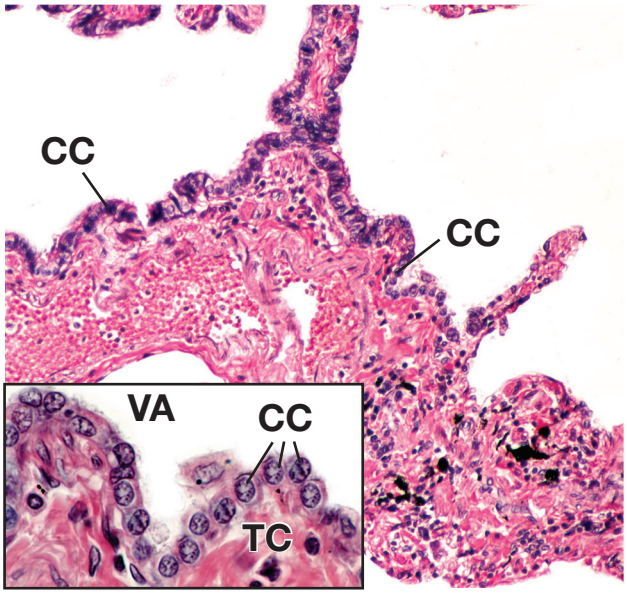
CC
CC
VA
CC
TC

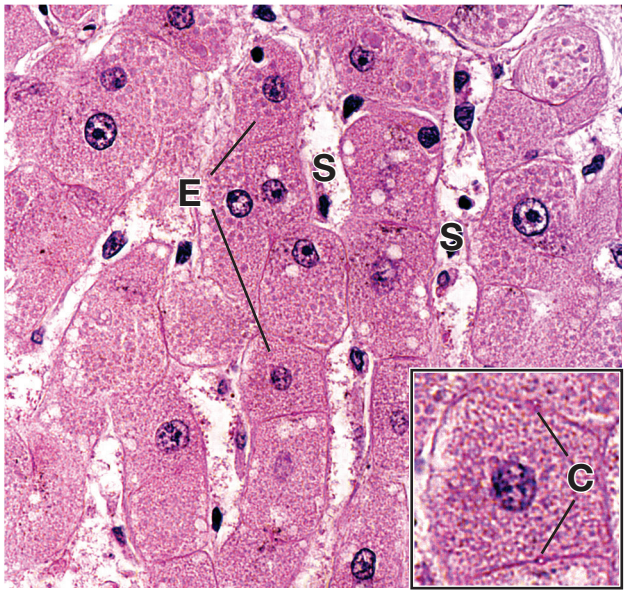
E
S
S
C

 978-88-08-18431-3

TAVOLA 2 Epiteli semplici ed epiteli stratificati

Gli **epiteli semplici** hanno uno spessore corrispondente a un singolo strato cellulare. Essi sono rappresentati in organi deputati al trasporto, all'assorbimento e alla secrezione, quali l'intestino, il sistema vascolare, le ghiandole annesse al sistema digerente, altre ghiandole esocrine e il rene. Gli **epiteli stratificati** mostrano più strati di cellule e sono tipici delle superfici esposte a stress funzionali, quali la cute, la mucosa orale e dell'esofago e la vagina.

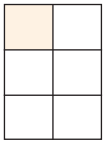

Epitelio semplice, pancreas esocrino, scimmia; EE, 450×

Vengono qui rappresentate tre forme di epitelio. *Nel cerchio* è visibile un acino ben orientato, composto da un gruppo di cellule secernenti, ognuna delle quali ha una forma piramidale. Tali cellule possono formare una struttura sferica o tubulare. La superficie libera delle cellule e il lume sono situati *al centro del cerchio*. Il lume non è ben visibile, ma risulta evidente nell'immagine *al centro a destra* (*vedi cerchio*). Poiché l'altezza delle cellule (la distanza dal margine del cerchio dal lume) è superiore alla larghezza, l'epitelio è **colonnare semplice**. Il secondo tipo è rappresentato da un piccolo dotto sezionato longitudinalmente (*freccia*) che si estende attraverso il campo. Esso risulta composto da cellule piatte (si noti la forma del nucleo): l'epitelio è **squamoso semplice**. Infine, è visibile un dotto più ampio sezionato trasversalmente (*asterisco*), in cui si immette il dotto più piccolo. I nuclei delle cellule tendono a essere rotondi e le cellule mostrano un profilo quadrato. Pertanto queste cellule duttali formano un **epitelio cubico semplice**.

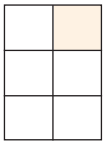

Epitelio cubico semplice, rene, uomo; EE, 450×

Questa sezione mostra alcuni tipi di tubuli sezionati trasversalmente. Quelli indicati dalle *frecce* rappresentano un ulteriore esempio di **epitelio cubico semplice**. Le *frecce* indicano i confini cellulari laterali; si noti che l'ampiezza delle cellule è approssimativamente pari all'altezza. La struttura sezionata trasversalmente e indicata dall'*asterisco* rappresenta un altro tipo di tubulo; ha un diametro minore, ma è anch'essa composta da un epitelio cubico semplice.

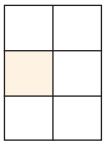

Epitelio colonnare semplice, colon, uomo; EE, 350×

L'**epitelio colonnare semplice** del colon qui mostrato è formato da uno strato singolo di cellule assorbenti e cellule muco-secernenti (cellule caliciformi). Queste ultime possono essere riconosciute dalla porzione chiara, dilatata della cellula (calice; *frecce*) che contiene i prodotti della secrezione cellulare. L'epitelio riveste il lume del colon e si estende nel contesto del tessuto connettivo a formare le **ghiandole intestinali** (**GI**). Ambedue i tipi cellulari sono alti e presentano nuclei collocati alla base delle cellule. Il **tessuto connettivo** (**TC**) contiene numerose cellule, molte delle quali sono linfociti e plasmacellule.

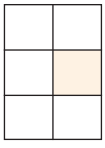

Epitelio pseudostratificato, trachea, scimmia; EE, 450×

Oltre a cellule alte **colonnari** (**CC**), in questo epitelio sono rappresentate **cellule basali** (**CB**). Le cellule colonnari, che presentano nuclei allungati e possiedono le **ciglia** (**C**) si estendono dalla superficie alla membrana basale, chiaramente visibile nella trachea sotto forma di uno spesso strato acellulare, omogeneo, che è parte del **tessuto connettivo** (**TC**). Le cellule basali sono sparpagliate tra le cellule colonnari. Poiché tutti gli elementi cellulari sono adagiati sulla membrana basale, essi sono considerati come facenti parte di un singolo strato, piuttosto che di due strati sovrapposti. Pertanto, poiché l'epitelio appare stratificato, ma non lo è, viene denominato **epitelio colonnare** (**cilindrico**) **pseudostratificato**. Il *cerchio* delinea nella fotografia una ghiandola tracheale simile a un acino del pancreas esocrino. Si noti che il lume della ghiandola è chiaramente visibile e i confini cellulari appaiono evidenti. L'epitelio ghiandolare è colonnare semplice.

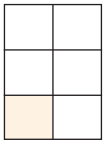

Epitelio pseudostratificato, epididimo, uomo; EE, 450×

In questo **epitelio colonnare pseudostratificato** ancora una volta sono visibili due file di nuclei, quelli delle **cellule basali** (**CB**) e quelli delle **cellule colonnari** (**CC**). Come nell'esempio precedente, tuttavia, sebbene non sia evidente, le cellule colonnari giacciono sulla membrana basale; pertanto l'epitelio è pseudostratificato. Laddove l'epitelio è orientato verticalmente, *sulla destra della fotografia*, compaiono più nuclei e l'epitelio appare più spesso, il che rappresenta il risultato di una sezione condotta tangenzialmente. Di regola è opportuno esaminare la zona più sottile dell'epitelio per visualizzare la sua reale organizzazione.

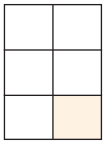

Epitelio squamoso stratificato, vagina umana; EE, 225×

Questo è l'**epitelio squamoso** (**pavimentoso**) **stratificato** della vagina. Le cellule più profonde, particolarmente quelle dello strato basale, sono piccole con scarso citoplasma e quindi i nuclei appaiono strettamente addensati. Quando le cellule diventano più grandi, tendono ad appiattirsi, formando delle squame discoidali. Poiché in superficie le cellule mantengono questa forma, l'epitelio viene denominato *epitelio squamoso stratificato*.

C, ciglia
CB, cellule basali
CC, cellule colonnari
GI, ghiandole intestinali

TC, tessuto connettivo
asterisco, dotto o tubulo rivestito da epitelio cubico semplice

frecce, *in alto a sinistra*, dotto composto da epitelio squamoso semplice; *in alto a destra*, confini laterali delle cellule cubiche

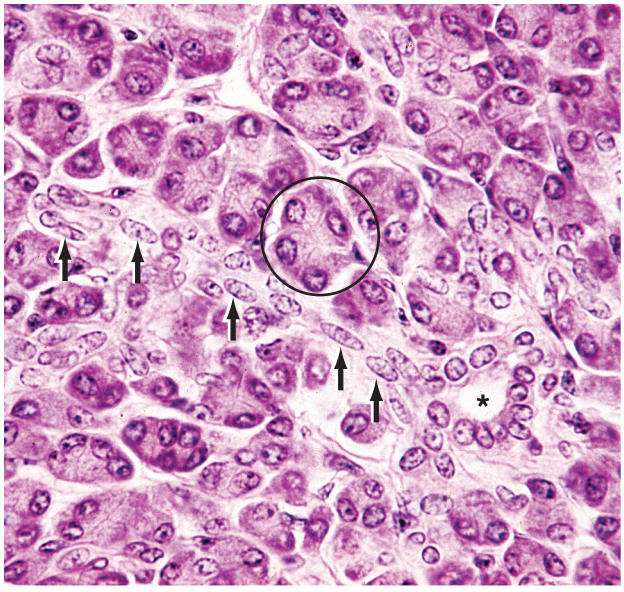

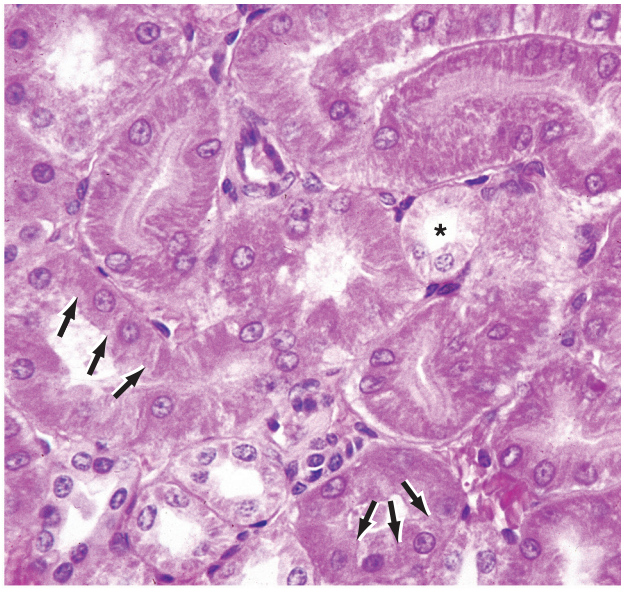

GI
GI
TC

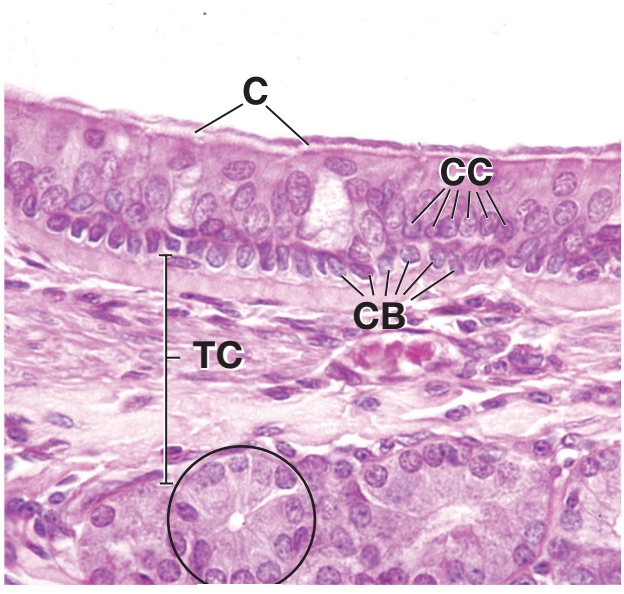
C
CC
CB
TC

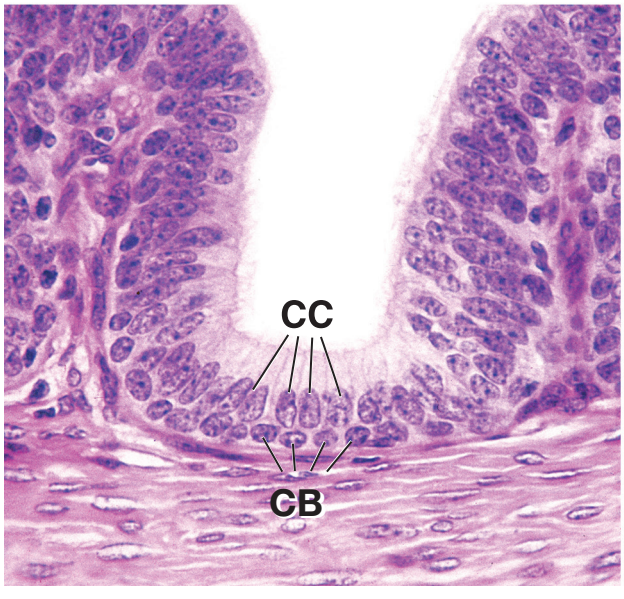
CC
CB

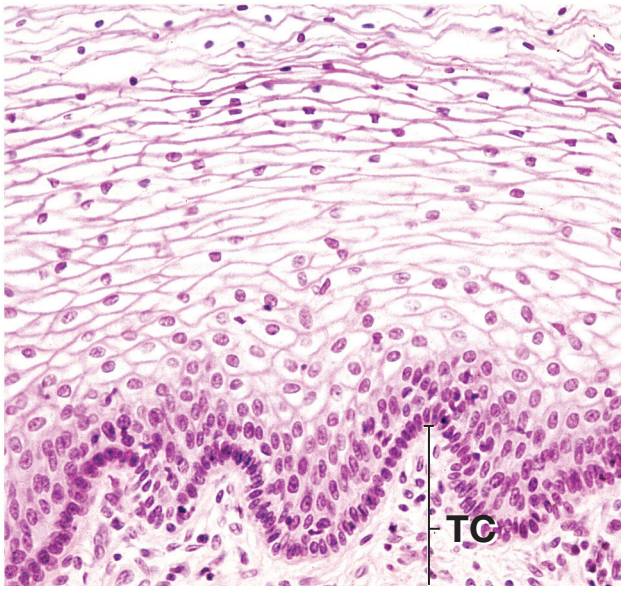
TC

ISTOLOGIA. **TESTO E ATLANTE** (seconda edizione italiana condotta sulla settima inglese) è un manuale di Istologia, con elementi di Biologia cellulare e molecolare, rivolto agli studenti dei Corsi di Laurea in Medicina e Chirurgia, di Odontoiatria e Protesi dentaria, delle Lauree in Biotecnologie e delle Lauree delle Professioni sanitarie, oltre a quanti già esercitano la professione medica.

Il testo riporta tutte le più recenti acquisizioni del settore ed evidenzia le correlazioni cliniche e funzionali con un ricco e pregevole apparato di illustrazioni e fotografie al microscopio che facilitano la correlazione tra la morfologia, la funzione, la struttura e ultrastruttura cellulare con le diverse patologie. Quasi tutti i capitoli sono conclusi da un **ATLANTE** con immagini digitali ad alta risoluzione in microscopia ottica ed elettronica accompagnate da un ampio commento che evidenzia le caratteristiche strutturali e funzionali di cellule, tessuti e organi

In questa nuova edizione ci sono importanti novità e miglioramenti, a cominciare da una nuova veste grafica che permette uno studio più efficiente grazie a una più facile lettura di figure e tabelle, ai termini in grassetto, alle considerazioni cliniche racchiuse tra spunte di coloro rosso, alle cartelle dedicate, alle rappresentazioni grafiche incisive e agli importanti aggiornamenti delle illustrazioni. Inoltre, il volume è arricchito da:
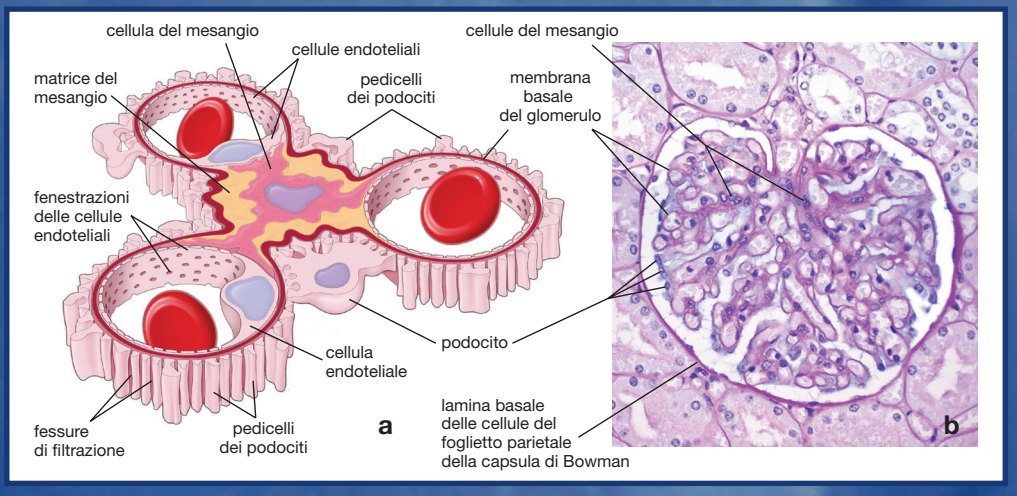
- Un ABC di Istologia alla fine di ogni capitolo, che ripropone per punti i contenuti affrontati
- Più di 110 tavole di atlante con 435 microfotografie a colori e ad alta risoluzione
- Una trattazione di biologia cellulare e molecolare aggiornata ai più recenti progressi compiuti
- Numerose cartelle dedicate a considerazioni funzionali e correlazioni cliniche, che contengono informazioni relative ai sintomi, microfotografie di tessuti od organi malati, brevi descrizioni istopatologiche e basi molecolari per un intervento clinico